0/19

MEDICAL SOCIETY
OF LONDON

WELLCOME HISTORICAL MEDICAL LIBRARY

ACCESSION NUMBER

PRESS MARK

SERRES, E.R.A.

32

ANATOMIE COMPARÉE

DU CERVEAU,

DANS LES QUATRE CLASSES DES ANIMAUX VERTÉBRÉS.

Digitized by the Internet Archive
in 2019 with funding from
Wellcome Library

https://archive.org/details/b2932614x_0003

MEDICAL SOCIETY OF LONDON
Established 1773
CHANDOS St. CAVENDISH Sq. W.

ANATOMIE COMPARÉE

DU CERVEAU,

DANS LES QUATRE CLASSES DES ANIMAUX VERTÉBRÉS,

APPLIQUÉE

A LA PHYSIOLOGIE ET A LA PATHOLOGIE DU SYSTÈME NERVEUX.

PAR E. R. A. SERRES,

Chevalier de l'Ordre royal de la Légion-d'Honneur, Médecin ordinaire de l'Hôpital de la Pitié, Professeur agrégé de la Faculté de Médecine de Paris, Chef des Travaux anatomiques de l'Amphithéâtre des Hôpitaux, Professeur d'Anatomie et de Physiologie du même établissement, Membre de l'Académie royale de Médecine de Paris, de la Société philomatique, de la Société de Médecine de Stockholm, etc.

Démocrite, Anaxagoras, disséquaient déjà le cerveau il y a près de trois mille ans; Haller, Vicq-d'Azyr et vingt anatomistes vivans l'ont disséqué de nos jours; mais, chose admirable! il n'en est aucun qui n'ait encore laissé des découvertes à faire à ses successeurs.

CUVIER.

PLANCHES.

PARIS,

GABON ET COMPAGNIE, LIBRAIRES, RUE DE L'ÉCOLE-DE-MÉDECINE;

A MONTPELLIER, CHEZ LES MÊMES LIBRAIRES.

1824.

ea

D9

EXPLICATION

DES PLANCHES.

Established 1778

Planche Première.

État primitif de l'Encéphale dans les quatre classes.

Fig. 1. Embryon du poulet, observé à la vingt-unième heure de l'incubation. La moelle épinière et ses prolongemens sont représentés par les deux cordons du centre. N°s. 1, 2, partie inférieure de la moelle épinière, dont les cordons ne sont pas réunis à leur terminaison; 3, partie coccygienne; 4, partie dorsale de la moelle épinière; 5, 6, 8, 9, contours que forment les cordons épiniens parvenus dans le crâne. Ces contours circonscrivent l'espace où doivent se former les vésicules cérébrales. Cette partie est recouverte, dans l'état naturel, par les replis de la membrane du germe. On voit, par cette figure, qu'en haut et en bas les cordons sont tout-à-fait isolés l'un de l'autre.

Fig. 2. Embryon de poulet, observé à la quarantième heure de l'incubation, et vu par la face dorsale. N°. 1, réunion de la moelle épinière; 2, écartement des cordons dans la région sacrée; 3, partie lombaire; 4, région dorsale; 5, commencement de la moelle allongée; 6, partie la plus élevée de la moelle allongée; 7, lames d'où doivent naître les lobes optiques; 8, lames primitives des hémisphères cérébraux.

Fig. 3. Poulet observé au troisième jour de l'incubation. — N°. 4, région cervicale de la moelle épinière; 5, vésicule de la moelle allongée; 6, vésicule du cervelet; 7, vésicule des lobes optiques; 8, vésicule des lobes cérébraux. Toutes ces vésicules paraissent uniques, et ne sont pas divisées sur la ligne médiane.

Fig. 4. Embryon de poulet, du quatrième jour de l'incubation. — N°s. 5, 6, vésicule commune à la moelle allongée et au cervelet; 7, vésicules des lobes optiques; 8, vésicules de la couche optique; 9, vésicules des hémisphères cérébraux. Ces vésicules paraissent toujours doubles à cette époque.

Fig. 5. Poulet du commencement du sixième jour de l'incubation. — N°s. 1, 2, 3, 4, moelle épinière; 5, premiers feuillets du cervelet, non réunis sur la ligne médiane; 6, lobes optiques; 7, couches optiques; 8, lobes cérébraux.

Fig. 6. Poulet du neuvième jour de l'incubation. — N°. 6, région cervicale de la moelle épinière; 7, 8, lobes optiques, divisés en arrière par un sillon transversal qui les doublait de chaque côté; leur superficie est sillonnée par des stries alternatives, de couleur blanche et grise; 9, couches optiques; 10, lobes cérébraux.

Fig. 7. Poulet du dixième jour de formation. — N°. 6, cervelet, formant un organe impair; 7, lobes optiques, déprimés en devant; 8, couche optique et glande pinéale; 9, hémisphères cérébraux.

Fig. 8. Poulet du quatorzième jour de l'incubation. — N° 5, région cervicale de la moelle épinière; 6, cervelet s'élevant sur les lobes optiques; 7, 8, lobes optiques, écartés en arrière et déjetés latéralement par le cervelet; 9, lobes cérébraux.

Fig. 9. Embryon du têtard de la grenouille, du douzième jour de formation. — N°s. 1, 2, 3, 4, cordons latéraux de la moelle épinière; 5, contours de ces cordons, correspondant à la vésicule optique; 7, 8, lames des lobes cérébraux.

Fig. 10. Têtard du quinzième jour. — N°s. 1, 2, 3, cordons de la moelle épinière; 4, lames de la vésicule optique; 5, contour de la couche optique; 6, lames des hémisphères.

Fig. 11. Têtard du vingtième jour. — N°. 1, calamus scriptorius; 2, quatrième ventricule; 3, lobes optiques; 4, couches optiques; 5, lobes cérébraux.

Fig. 12. N°. 1, terminaison du quatrième ventricule; 2, lames primitives du cervelet, non réunies sur la ligne médiane; 3, lobes optiques; 4, couches du même nom; 5, hémisphères.

Fig. 13. Encéphale d'un jeune brochet. — N°. 1, terminaison supérieure de la moelle épinière; 2, cervelet; 3, lobes optiques; 4, lobes cérébraux.

Fig. 14. Encéphale de la perche. — N°. 1, moelle épinière; 2, cervelet; 3, lobes optiques; 4, hémisphères cérébraux.

Fig. 15. Têtard de grenouille du dix-septième jour. — N°s. 1, 2, 3, 4, moelle épinière; 5, lobes optiques, divisés par un sillon transversal; 6, couche optique; 7, hémisphères.

Fig. 16. Grenouille du deuxième mois de formation. — N°. 1, quatrième ventricule; 2, cervelet; 3, lobes optiques; 4, hémisphères cérébraux; 5, lobules olfactifs.

Fig. 17. Encéphale de merlan (gadus merlangus). — N°. 3, cordons postérieurs de la moelle épinière; 4, cervelet; 5, lobes optiques; 6, hémisphères cérébraux.

Fig. 18. Encéphale de morue (gadus morrhua). — N°. 4, cordons postérieurs de la moelle épinière; 5, sixième paire de nerfs; 6, cervelet; 8, 9, lobes optiques; 10, 11, 12, 13, lobes cérébraux.

Fig. 19. Encéphale et moelle épinière du mouton de la cinquième semaine de formation. — N°s. 1, 2, moelle épinière; 3, bulbe de la moelle allongée; 4, tubercules quadrijumeaux; 5, hémisphères cérébraux.

Fig. 20. Déplissement des parties représentées dans la figure 19. — N°s. 1 et 2, gouttière de la moelle épinière et de la moelle allongée; 3, gouttière des tubercules quadrijumeaux; 4, gouttière des lobes cérébraux.

Fig. 21. Moelle épinière et encéphale d'un très-jeune embryon de sarigue (didelphis virginiana). — N°. 1, terminaison de la moelle épinière; 2, renflement inférieur; 3, renflement supérieur; 4, région cervicale de la moelle épinière; 3, bulbe de la moelle allongée; N°. 6, base des tubercules quadrijumeaux; 7, hémisphères cérébraux; 8, tubercules quadrijumeaux.

Fig. 22. Embryon du même animal, beaucoup plus avancé. — N°s. 1, 3, moelle épinière; 4, cervelet; 5, tubercules quadrijumeaux; 6, hémisphères cérébraux.

Fig. 23. Embryon humain de la cinquième semaine. — N°. 1, prolongement caudal de l'embryon; 2, cordon ombilical; 5, moelle épinière; 6, bulbe de la moelle allongée; 7, tubercules quadrijumeaux; 8, hémisphères cérébraux.

Fig. 26. Déplissement de la moelle épinière et de l'encéphale du même embryon. — N°s. 1, 2, 3, 4, gouttière de la moelle épinière; 5, 6, gouttière de la moelle allongée; 7, gouttière des tubercules quadrijumeaux; 8, gouttière des hémisphères cérébraux.

Fig. 24. Embryon humain de la cinquième semaine. — N°s. 1, 2, moelle épinière; 3, bulbe de la moelle allongée; 4, tubercules quadrijumeaux; 5, hémisphères cérébraux.

Fig. 25. Embryon humain du commencement du troisième mois. — N°. 1, terminaison de la moelle épinière; 4, commencement du renflement inférieur; 3, région dorsale; 5, commencement du renflement supérieur; 6, bulbe du cervelet; 7, cordon restiforme; 8, tubercules quadrijumeaux; 9, hémisphères cérébraux.

Fig. 27. Embryon de veau de la cinquième semaine. — N°s. 1, 2, moelle épinière; 3, bulbe de la moelle allongée; 4, tubercules quadrijumeaux; 5, lobes cérébraux.

Fig. 28. Embryon de lapin du douzième jour. — N°s. 1, 2, moelle épinière; 3, bulbe de la moelle allongée; 4, premier rudiment du cervelet; 5, tubercules quadrijumeaux; 6, hémisphères cérébraux.

Fig. 29. Embryon de lapin du quinzième au seizième jour. — N°. 1, région lombaire de la moelle épinière; 2, renflement inférieur; 3, région dorsale; 4, renflement supérieur; 5, région cervicale; 6, tubercules quadrijumeaux; 7, lames du cervelet; 8, hémisphères cérébraux.

Fig. 30. Embryon de sarigue. — N°s. 1, 2, moelle épinière; 3, bulbe de la moelle allongée; 4, 5, tubercules quadrijumeaux; 6, hémisphères cérébraux; 7, lobules olfactifs.

Fig. 31. Embryon humain du commencement du deuxième mois. — N°. 1, région cervicale de la moelle épinière; 2, bulbe de la moelle allongée; 3, premier rudiment du cervelet; 4, tubercules quadrijumeaux; 5, lobes cérébraux.

Fig. 32. Embryon humain de la fin du troisième mois. — N°s. 1, 2, 3, moelle épinière; 4, moelle allongée; 5, feuillets du cervelet, non réunis sur la ligne médiane; 6, cavité interne des tubercules quadrijumeaux; 8, tubercules quadrijumeaux; 7, hémisphères cérébraux.

Nota. Les figures 1, 2, 3, 4, 9, 10, 11, 12, 19, 27, 28, 29 et 31 sont grossies cinq et six fois au-dessus de leur grandeur naturelle.

Planche II.

Formation de l'Encéphale dans les quatre classes des Animaux vertébrés.

Fig. 33. Embryon de poulet du huitième jour de l'incubation. — N°s. 1, 2, renflement inférieur de la moelle épinière avec son hiatus; 3, région dorsale; 4, renflement supérieur; 5, calamus scriptorius; 6, lames du cervelet non réunies, et quatrième ventricule; 7, lobes optiques; 8, couches optiques; 9, lobes cérébraux.

Fig. 34. Embryon de poulet du dixième jour de l'incubation, vu par la face latérale; — N°. 1, terminaison de la moelle épinière; 2, renflement inférieur; 3, région dorsale; 4, renflement supérieur; 5, 6, région cervicale; 7, cervelet; 8, lobes optiques; 9, concavité inférieure des hémisphères cérébraux.

Fig. 35. Embryon, face supérieure. — N°. 1, terminaison de la moelle épinière; 2, hiatus du renflement inférieur; 3, région dorsale; 4, 5, région cervicale; 6, cervelet, formant un organe impair; 7, tubercules quadrijumeaux; 8, couche optique; 9, lobes cérébraux.

Fig. 36. Même embryon, vu par la base. — N°s. 1, 2, 3, 4, 5, moelle épinière; 6, lobes optiques; 7, nerfs optiques; 9, tubercules optiques; 10, hémisphères cérébraux; 11, nerfs olfactifs; N°. 8, lobules olfactifs.

Fig. 37. Embryon de poulet du deuxième jour de l'incubation. — N°s. 1, 2, 3, 4, cordons de la moelle épinière; 5, 6, contour des cordons de la moelle allongée; 7, contour des cordons des lobes optiques; 8, cordon des lobes cérébraux.

Fig. 38. Embryon de poulet du seizième jour. — N°s. 3, 4, 5, 6, moelle épinière; 7, 9, cervelet; 8, lobes optiques; 10, lobes cérébraux.

Fig. 39. Embryon de poulet du dix-huitième jour de l'incubation. — N°s. 3, 4, 5, 6, moelle épinière; 7, 9, cervelet; 8, lobes optiques; 10, hémisphères cérébraux.

Fig. 40. Même embryon, vu par la base. — N°s. 3, 4, 5, moelle épinière; 6, rainure qui sépare les lobes optiques de la moelle allongée; 7, base des lobes optiques; 5 *bis*, fibres transverses de la moelle allongée; 8 *bis*, gouttière médiane de la moelle allongée; 9, tubercule optique; 10, nerf optique; 8, hémisphères cérébraux.

Fig. 41. Poulet du vingt-unième jour de l'incubation. — N°s. 3, 4, 5, moelle épinière; 6, cervelet; 7, lobes optiques; 8, lobes cérébraux.

Fig. 42. Encéphale du têtard de la grenouille du quarantième jour de formation. — N°. 1, terminaison de la moelle allongée; 2, renflement inférieur; 3, région dorsale; 4, cordon postérieur de la moelle allongée; 4 *bis*, quatrième ventricule; 5, cervelet; 6, lobes optiques; 7, couche optique; 8, lobes cérébraux.

Fig. 43. Têtard de grenouille du cinquième jour de formation. — N°s. 1, 2, 3, moelle épinière; 4, cervelet; 5, lobes optiques; 6, couche optique; 7, hémisphères cérébraux.

Fig. 44. Base du même têtard. — N°s. 2, 3, 4, moelle épinière; 5, moelle allongée; 6, globe de l'œil; 7, entre-croisement des nerfs optiques; 8, hémisphères cérébraux et lobules olfactifs.

Fig. 45. Très-jeune embryon de renard. — N°. 2, moelle épinière; 3, bulbe de la moelle allongée; 4, vésicule des tubercules quadrijumeaux; 5, vésicule des hémisphères cérébraux.

Fig. 46. Base d'un jeune embryon de mouton. — N°s. 3, 4, moelle épinière; 5, moelle allongée; 6, fibres transversales du trapèze de la moelle allongée; 7, nerf optique et son tubercule; 8, base des hémisphères cérébraux.

Fig. 47. Encéphale d'un embryon de mouton de la huitième semaine, vu par la face latérale. — N°s. 5, 6, moelle épinière; 8, pédoncules cérébraux; 8 *bis*, lames du cervelet; 7, tubercules quadrijumeaux; 9, 10, concavité des hémisphères cérébraux.

Fig. 48. Embryon d'ouistitis (simia iacchus). — N°. 5, moelle épinière; 6, bulbe de la moelle allongée; 7, premier rudiment du cervelet; 8, tubercules quadrijumeaux; 9, plateau supérieur des pédoncules cérébraux; 10, feuillet des hémisphères.

Fig. 49. Embryon de veau. — N°. 4, moelle épinière ; 5, 6, cervelet ; 7, tubercules quadrijumeaux ; 8, lobes cérébraux.

Fig. 50. Même embryon, vu par la face latérale. — N°. 4, moelle épinière ; 6, moelle allongée ; 5, cervelet ; 7, tubercules quadrijumeaux ; 8, 9, concavité des hémisphères cérébraux.

Fig. 51. Embryon de lapin. — N°. 2, cervelet ; 9, pédoncule supérieur du cervelet ; 6, tubercules quadrijumeaux et glande pinéale ; 5, pédoncule de la glande pinéale et commissure postérieure ; 7, partie postérieure de la voûte à trois piliers ; 8, partie antérieure de la même voûte ; 9 *bis*, partie interne des hémisphères cérébraux.

Fig. 52. Embryon de cochon, vu par la base. — N°. 1, moelle épinière ; 2, sixième paire ; 4, faisceaux transverses du trapèze de la moelle allongée et du pont de varole ; 3, rainure de séparation du trapèze et du pont ; 5, troisième paire et pédoncules cérébraux ; 6, nerfs optiques et base des hémisphères cérébraux.

Fig. 53. Embryon de sarigue (didelphis virginiana). — N°. 1, moelle épinière ; 2, lobe médian du cervelet ; 3, hémisphères du cervelet ; 4, tubercules quadrijumeaux ; N°. 5, lobes cérébraux ; 6, lobules olfactifs.

Fig. 54. Même embryon, plus jeune. — N°. 2, moelle épinière ; 4, hémisphères du cervelet ; 5, lobe médian ; 6, tubercules quadrijumeaux ; 7, hémisphères cérébraux ; 8, lobule olfactif.

Fig. 58. Embryon plus jeune du même didelphe. — N°. 5, moelle épinière ; 6, hémisphères du cervelet ; 8, lobe médian ; 7, tubercules quadrijumeaux ; 9, hémisphères cérébraux ; 10, lobules olfactifs.

Fig. 55. Embryon du lapin du vingtième jour de formation. — N°. 2, moelle épinière ; 3, pyramide postérieure ; 4, 5, cervelet ; 6, tubercules quadrijumeaux ; 7, hémisphères cérébraux ; 8, lobules olfactifs.

Fig. 56. Embryon du lapin du vingt-cinquième jour. — N°. 2, moelle épinière ; 3, lobe médian du cervelet ; 3 *bis*, terminaison du quatrième ventricule ; 4, hémisphère du cervelet ; 5, tubercules quadrijumeaux ; 6, 8, hémisphères cérébraux ; 7, lobule olfactif.

Fig. 57. Embryon du lapin du trentième jour. — N°. 1, calamus scriptorius ; 2, lobe médian du cervelet ; 3, hémisphère du cervelet ; 4, hémisphères cérébraux ; 5, lobule olfactif ; 6, 7, premier rudiment des circonvolutions des hémisphères cérébraux.

Fig. 59. Embryon de sarigue (didelphis virg.) — N°s. 1, 2, moelle épinière ; 3, intérieur du cervelet ; 4, 6, tubercules quadrijumeaux ; 8, glande pinéale ; 7, partie postérieure de la voûte à trois piliers ; 5, partie antérieure de la même voûte ; 10, pédicules antérieurs de la glande pinéale et commissure postérieure ; 9, lame interne des hémisphères ; 11, lobule olfactif.

Fig. 60. Embryon de lapin du dixième au douzième jour de formation. — N°s. 1, 2, 3, moelle épinière; 4, moelle allongée; 5, lobes cérébraux; 6, gouttière postérieure de la moelle épinière; 7, tubercules quadrijumeaux.

Fig. 61. Embryon de didelphe manicou. — N°s. 1, 2, moelle épinière; 3, suture antérieure de la moelle épinière; 4, faisceaux transverses du pont de varole, se dirigeant de dehors en dedans; 5, nerf optique; 6, base des hémisphères cérébraux.

Fig. 62. Embryon de sarigue dont l'encéphale est déplissé. — N°. 1, quatrième ventricule; 2, cavité des tubercules quadrijumeaux; 3, cavité des hémisphères cérébraux; 4, lobule olfactif.

Fig. 63. Embryon humain du commencement du deuxième mois de conception. — N°. 1, terminaison de la moelle épinière; 2, suture antérieure de cette partie; 3, suture postérieure; 4, tubercules quadrijumeaux; 5, lobes cérébraux; 6, bulbe de la moelle allongée.

Fig. 64. Embryon humain monstrueux du quatrième mois de formation. — N°s. 1, 2, moelle épinière; 3, rainure interposée entre les tubercules quadrijumeaux et la lame du cervelet; 3 *bis*, emplacement du cervelet; 4, rainure profonde, située à la base des tubercules quadrijumeaux; 5, nerf optique; 6, tubercules quadrijumeaux; 7, hémisphères cérébraux.

Fig. 65. Embryon humain du troisième mois. — N°. 3, calamus scriptorius; 4, lames du cervelet, non réunies sur la ligne médiane; 5, tubercules quadrijumeaux; 6, couche optique; 7, corps strié; 8, 9, lame des hémisphères cérébraux.

Fig. 66. Embryon de maimon (limia nemestrina). — N°. 2, moelle épinière; 3, lames du cervelet déjetées sur les côtés; N°. 5, intérieur des tubercules quadrijumeaux, où l'on remarque une petite commissure en arrière; 6, lame des tubercules quadrijumeaux; 7, corps strié; 7 *bis*, couche optique; 8, lames internes et externes des hémisphères cérébraux.

Fig. 67. Base de l'encéphale de l'embryon humain au commencement du troisième mois. — N°. 1, moelle épinière; 2, moelle allongée; 3, pédoncules cérébraux; 3 *bis*, troisième paire; 4, partie postérieure des lobes cérébraux; 5, tubercules optiques; 6, 7, base des hémisphères antérieurs.

Fig. 68. Embryon humain du cinquième mois. — N°. 1, moelle épinière; 2, lobe médian du cervelet; 3, tubercules quadrijumeaux; 4, partie antérieure des hémisphères cérébraux; 6, partie postérieure des mêmes hémisphères; 5, commencement des hémisphères du cervelet.

Fig. 69. Tubercules quadrijumeaux et cervelet de l'embryon humain du sixième mois. — N°. 1, angle rentrant du cervelet; 2 et 4, hémisphères du même organe; 3, tubercules quadrijumeaux.

Fig. 70. Embryon humain du quatrième mois de formation. — N°. 1, calamus scriptorius; 2, lobe médian du cervelet; 3, tubercules quadrijumeaux; 4, partie postérieure de la voûte; 5, dentelure de la même partie; 6, pilier antérieur de la voûte; 7, partie antérieure de la voûte; 8, lame des hémisphères cérébraux.

Fig. 71. Embryon humain du septième mois. — N°s. 1, 2, 3, cervelet; 5, sillon transverse des tubercules quadrijumeaux; 6, tubercules quadrijumeaux antérieurs; 7, tubercules quadrijumeaux postérieurs.

Fig. 72. Embryon humain du quatrième mois de formation. — N°. 1, moelle épinière; 2, calamus scriptorius; 3, quatrième ventricule; 4, cervelet; 5, tubercules quadrijumeaux; 6, 7, 8, 9, 11, lames internes des hémisphères cérébraux; 10, 13, 14, lame externe de ces hémisphères avec les premiers rudimens des circonvolutions.

Fig. 73. N°s. 1, 2, moelle épinière; 3, terminaison du quatrième ventricule; 4, renflement des frères Wenzel; 5, renflement grisâtre de l'intérieur du quatrième ventricule; 6, lobe médian du cervelet incisé sur la partie moyenne; 7, tubercules quadrijumeaux.

Fig. 74. Embryon humain du quatrième mois. — N°. 1, calamus scriptorius; 2, glande pinéale; 3, tubercules quadrijumeaux; 4, couche optique; 3 *bis*, commissure postérieure et pédoncules antérieurs de la glande pinéale.

Fig. 75. Embryon humain du cinquième mois. — N°. 1, pyramide postérieure; 2, renflement grisâtre du quatrième ventricule; 3, pédoncule supérieur du cervelet; 4, tubercules quadrijumeaux; 5, division interne du cervelet.

Planche III.

Formes permanentes de l'Encéphale des Oiseaux.

Fig. 77. Encéphale du casoar, vu par la partie supérieure. — N°. 2, moelle épinière; 3, cervelet; 4, lobes optiques; 5, partie antérieure des hémisphères cérébraux; 6, lobule olfactif; 7, partie postérieure des hémisphères cérébraux.

Fig. 78. Même encéphale, vu par la partie latérale. — N°s. 2, 3, nerf accessoire de Willis et huitième paire; 4, sixième paire; 5, cinquième paire; 6, quatrième paire; 7, lobes optiques; 8, troisième paire; 9, tubercules optiques; 10, nerfs optiques; 11, pédicule de la lame rayonnante des hémisphères; 12, lobule olfactif; 13, partie latérale des hémisphères cérébraux; 14, partie latérale du cervelet.

Fig. 79. Même encéphale, vu par la base. — N°. 2, entrecroisement des pyramides antérieures; 3, sixième paire; 4, cinquième paire; 5, quatrième paire; 6, troisième paire; 7, lobes optiques; 8, tubercule optique; 9, nerf optique; 10, base du pédicule de la lame rayonnante des hémisphères; 11, lobule olfactif; 12, nerf olfactif.

Fig. 80. Lobes et nerfs optiques de l'autruche. — N°. 1, moelle épinière; 3, entrecroisement des fibres des pédoncules cérébraux; 2, 6, lobes optiques; 4, 5, entrecroisement des nerfs optiques.

Fig. 81. Coupe des hémisphères cérébraux du perroquet d'Afrique, faite au niveau de la jonction des nerfs optiques. — N°s. 1, 2, nerfs optiques; 3, commissure antérieure; 4, intérieur de l'hémisphère cérébral; 5, ventricule antérieur des hémisphères.

Fig. 82. Déplissement de l'encéphale du perroquet d'Afrique, fait par sa base. — N°. 1, cordon postérieur de la moelle épinière; 2, cordons olivaires; 8, 4, cordons pyramidaux; 6, 7, épanouissement des pyramides dans les hémisphères; 5, pédicule de la lame rayonnante; 3, lobes optiques.

Fig. 83. Déplissement de l'encéphale du casoar, fait par sa partie supérieure. — N°. 1, moelle épinière; 2, calamus scriptorius; 16, cordon restiforme; 3, 15, division de la matière blanche du cervelet; 14, valvule de Vieussens; 4, pédoncules cérébraux ou dans l'intérieur du quatrième ventricule; 5, lobes optiques; 6, commissure rayonnée de ces lobes; 8, glande pinéale; 7, couche optique et pédoncules antérieurs de la glande pinéale; 9, tubercule gris correspondant au corps strié; 10, commissure antérieure; 11, lame rayonnante des hémisphères; 13, intérieur des lobes optiques; 12, partie antérieure des hémisphères cérébraux.

Fig. 84. Déplissement de l'encéphale du perroquet d'Afrique, fait par sa partie supérieure. — N°. 1, moelle épinière; 2, rayonnement de la matière blanche du cervelet; 4, quatrième paire; 5, pédoncules supérieurs du cervelet; 6, lobes optiques; 7, glande pinéale; 8, pédoncules antérieurs de la glande pinéale; 9, commissure antérieure; 10, 11, 12, lame rayonnante des hémisphères; 13, lobule olfactif; 14, partie interne des hémisphères cérébraux; 15, pyramide postérieure; 16, cordon restiforme.

Fig. 85. Encéphale de la poule, déplissé d'avant en arrière. — N°. 1, 2, moelle épinière; 3, lobes optiques; 4, entrecroisement des nerfs optiques; 5, commissure antérieure; 6, faisceaux de communication des lobes optiques avec la matière fibreuse des hémisphères; 7, 8, lame rayonnante des hémisphères cérébraux.

Fig. 86. Section médiane de l'encéphale du perroquet d'Afrique. — N°. 1, cordon de la moelle épinière; 2, rayonnement de la matière blanche du

cervelet avec le ventricule du lobe médian ; 3, lobes optiques ; 4, couche optique ; 5, commissure antérieure ; 6, sixième paire ; 7, troisième paire ; 8, nerf optique ; 9, 10, lame rayonnante des hémisphères, représentée avec son pédoncule et ses rapports avec la commissure antérieure et la couche optique.

Fig. 87. Encéphale de la poule. — N°. 1, moelle épinière ; 2 et 12, pyramides antérieures, vues dans l'intérieur du quatrième ventricule et dans l'aqueduc de Sylvius ; 3, cordon restiforme et pyramide postérieure ; 4, lobes optiques ; 5, commissure postérieure double ; 7, pédoncule antérieur de la glande pinéale ; 6, faisceau médullaire de la couche optique se rendant dans les hémisphères cérébraux ; 9, 10, entrée des faisceaux pyramidaux dans l'intérieur des hémisphères ; 8, commissure antérieure ; 11, hémisphères cérébraux.

Planche IV.

Formes permanentes de l'Encéphale des Oiseaux.

Fig. 88. Base de l'encéphale de la bondrée commune (falco apivorus). — N°. 13, neuvième paire ; 2, moelle allongée ; 10, huitième paire ; 11, facial et acoustique ; 14, sixième paire ; 12, cinquième paire ; 4, lobe optique ; 3, troisième paire ; 5, tubercule optique et nerf optique ; 6, pédicule de la lame rayonnante des hémisphères ; 7, racine externe du nerf olfactif ; 8, partie antérieure des hémisphères ; 9, lobule olfactif.

Fig. 89. Face supérieure du même encéphale. — N°s. 6, 7, lobe médian du cervelet ; 8, lobes optiques ; 9, partie convexe des hémisphères cérébraux ; 10, premier rudiment des hémisphères du cervelet.

Fig. 90. Même encéphale déplissé par la partie supérieure, avec une coupe horizontale sur la partie médiane du cervelet. — N°. 1, moelle épinière ; 2, centre ovale de la matière blanche du cervelet, avec le ventricule du lobe médian du même organe ; 3, commissure rayonnée des lobes optiques ; 4, lobes optiques ; 5, couche optique avec le pédoncule antérieur de la glande pinéale ; 8, glande pinéale ; 6, lame rayonnante des hémisphères, vue par la partie supérieure ; 7, partie interne des hémisphères cérébraux.

Fig. 91. Déplissement de la base du même encéphale. — N°. 1, moelle épinière ; 2, rainure antérieure de la moelle allongée ; 3, troisième paire et lobe optique ; 4, nerf optique, détaché des pédoncules cérébraux et

renversé sur le côté ; 5, faisceau des pyramides antérieures, se dirigeant vers l'intérieur des hémisphères ; 6, faisceau médullaire, se rendant de la couche optique vers le centre médullaire de l'hémisphère ; 7, pédicule de la lame rayonnante des hémisphères et commissure antérieure ; 8, centre médullaire du milieu des hémisphères cérébraux ; 9, faisceaux antérieurs de la lame rayonnante.

Fig. 92. Encéphale de l'hirondelle (hirundo urbica), vu par la base. — N°. 1, moelle épinière ; 2, nerf pneumo-gastrique ; 3, troisième paire, 4, lobe optique ; 5, nerf optique ; 6, racine externe du nerf olfactif ; 7, partie antérieure des hémisphères cérébraux ; 8, neuvième paire ; 9, 10, portion dure et portion molle de la septième paire ; 11, 12, nerfs trijumeaux.

Fig. 93. Section longitudinale du même encéphale. — N°. 1, moelle épinière ; 2, rayonnement de la matière médullaire du cervelet ; 3, lobes optiques ; 4, racine externe du nerf olfactif ; 5, commissure antérieure ; 6, troisième paire ; 7, nerfs optiques ; 8, 9, lame rayonnante.

Fig. 94. Base de l'encéphale du roitelet (motacilla regulus). — N°. 1, moelle épinière ; 2, nerf pneumo-gastrique ; 3, troisième paire ; 4, lobes optiques ; 5, nerf optique et pédicule de la lame rayonnante ; 6, racine externe du nerf olfactif ; 7, lobule olfactif ; 8, neuvième paire ; 9, acoustique ; 10, facial ; 11, nerfs trijumeaux.

Fig. 95. Face supérieure de l'encéphale de l'autruche de l'ancien Continent (struthio camelus). — N°. 2, faisceau postérieur du nerf accessoire de Willis ; 3, hémisphères du cervelet ; 4, lobes optiques ; 5, lobe médian du cervelet ; 6, voûte supérieure des hémisphères du cervelet.

Fig. 97. Même encéphale, vu par la partie latérale. — N°. 1, jonction de la moelle épinière à la moelle allongée ; 2, 3, nerf accessoire de Willis et huitième paire, réunis ; 4, rainure latérale du cervelet ; 5, 6, nerfs trijumeaux ; 7, lobes optiques ; 8, 9, tubercule olfactif ; 10, nerf optique ; 11, base des hémisphères ; 12, partie supérieure ; 13, partie antérieure ; 14, lobule olfactif, vu de côté ; 15, racine externe du nerf olfactif ; 17, nerf acoustique ; 18, nerf facial.

Fig. 98. Base du même encéphale. — N°. 1, moelle épinière ; 2, écartement des lames antérieures de la moelle allongée, dans lequel on remarque un léger entrecroisement des fibres ; 3, nerf accessoire de Willis et huitième paire, réunis ; 4, sixième paire ; 5, nerfs trijumeaux ; 6, lobe optique ; 7, quatrième paire ; 8, troisième paire ; 9, nerf optique ; 10, partie moyenne de la racine externe du nerf olfactif ; 11, partie antérieure de l'hémisphère ; 12, nerf de la neuvième paire ; 13 *bis*, nerf glosso-pharyngien ; 14, nerf facial ; Lettre A, nerf acoustique ; 12, scissure de Sylvius ; 13, partie antérieure de la racine externe du nerf olfactif ;

14, lobule olfactif; 15, concavité de l'hémisphère antérieur; 16, partie interne de l'hémisphère; 17, lobe de l'hippocampe.

Fig. 99. Face supérieure de l'encéphale de la cigogne blanche (ardea ciconia). — N°. 1, moelle épinière; 2, lobe médian du cervelet; 3, partie antérieure des hémisphères; 4, partie moyenne; 5, hémisphères du cervelet; 6, sillon postérieur et supérieur des hémisphères; 7, sillon latéral; 8, sillon antérieur.

Fig. 103. Base du même encéphale. — N°. 2, entrecroisement léger des pyramides antérieures; 3, partie latérale du cervelet; 4, nerf facial; 5, nerfs trijumeaux; 6, quatrième paire; 7, lobe optique; 8, troisième paire; 9, tubercule optique; 10, entrecroisement des nerfs optiques; 11, lobe de l'hippocampe; 12, lobule olfactif; 13, partie antérieure du faisceau externe du nerf olfactif; 14, nerf de la neuvième paire; 15, glosso-pharyngien; 16, nerf acoustique; 17, champ olfactif; 18, racine postérieure du nerf olfactif.

Fig. 104. Face latérale du même encéphale. — N°. 1, moelle épinière; 2, nerf accessoire de Willis et huitième paire, réunis; 3, troisième paire; 5, nerfs trijumeaux; 6, lobe optique; 7, quatrième paire; 8, tubercule optique; 9, nerf optique; 10, partie supérieure des hémisphères; 11, nerf olfactif; 12, neuvième paire; 14, nerf acoustique; 15, nerf facial.

Fig. 96. Face latérale de la bondrée commune. — N°. 1, moelle épinière; 2, sixième paire; 3, cervelet, vu par sa base latérale; 4, lobe optique et lobe de l'hippocampe; 6, tubercule optique; 7, nerf optique; 8, partie supérieure des hémisphères cérébraux; 9, faisceau externe du nerf olfactif; 10, nerf de la neuvième paire; 9 *bis*, nerf spinal et pneumo-gastrique; 11, nerf glosso-pharyngien; 12, nerf facial et nerf acoustique; 13, nerfs trijumeaux; 14, nerf de la quatrième paire.

Fig. 100. Encéphale de l'hirondelle, vu par la partie supérieure. — N°. 2, quatrième ventricule; 3, radiations de la substance médullaire du cervelet et ventricule du lobe médian du même organe; 4, commissure rayonnée des lobes optiques; 5, couche optique et pédoncules de la glande pinéale; 6, commissure antérieure; 7, plexus rayonnant de l'intérieur des hémisphères; 8, lame externe des hémisphères cérébraux.

Fig. 102. Même face et même préparation de l'encéphale du roitelet. — N°. 1, moelle épinière; 2, intérieur du quatrième ventricule; 3, ventricule du lobe médian du cervelet et radiations de sa substance médullaire; 4, commissure des lobes optiques; 5, couche optique et pédoncule de la glande pinéale; 6, commissure antérieure; 7, plexus rayonnant des hémisphères; 8, feuillet externe des hémisphères.

Fig. 101. Même préparation de l'encéphale de l'aigle royal (falco chrysaëtos). — N°. 2, moelle épinière; 3, radiations de la substance blanche du cervelet; 4, ventricule des lobes optiques; 5, commissure postérieure; 6, couche optique et pédoncules de la glande pinéale; 7, feuillet extérieur des hémisphères cérébraux; 8, commissure antérieure; 9, plexus médullaire de l'intérieur des hémisphères, mis à découvert par une coupe horizontale; 10, lame rayonnante des hémisphères; 11, noyau médullaire du cervelet; 12, quatrième ventricule; 4, ventricule du lobe médian du cervelet; 15, pyramide postérieure; 16, lame blanche externe des lobes optiques; 17, couche grise et moyenne de l'enveloppe des lobes optiques.

Fig. 105. Coupe latérale et profonde de l'hémisphère cérébral du casoar. — N°. 1, sixième paire; 2, lame blanche externe de l'enveloppe des lobes optiques; 3, adhérence des nerfs optiques au pédoncule cérébral; 5, 6, 7, rayonnement de la matière fibreuse dans l'intérieur de l'hémisphère; 8, couche grise interne des lobes optiques; 9, couche blanche moyenne des mêmes lobes; 10, lame grise et moyenne de l'enveloppe des lobes optiques.

Fig. 106. Encéphale de l'hirondelle, vu par la partie supérieure. — N°. 6, moelle épinière; 7, lobes optiques; 8, cervelet; 9, hémisphères du cervelet.

Fig. 107. Coupe latérale de l'encéphale du roitelet. — N°. 1, moelle épinière; 2, intérieur du cervelet; 3, intérieur des lobes optiques; 4, cordon des pyramides; 5, commissure antérieure; 6, troisième paire; 7, nerf optique; 8, 9, lame rayonnante des hémisphères.

Fig. 108. Encéphale du roitelet, vu par sa partie supérieure. — N°. 6, moelle épinière; 7, cervelet; 8, 9, hémisphères cérébraux.

Planche V.

Formes permanentes de l'Encéphale des Reptiles.

Fig. 109. Encéphale de l'orvet (anguis fragilis). — N°. 1, hiatus postérieur de la moelle épinière; 2, cervelet; 3, lobes optiques; 4, hémisphères cérébraux; 5, glande pinéale; 8, pédoncule du lobule olfactif; 9, lobule olfactif.

Fig. 110. Encéphale du lézard vert (lacerta viridis). — N°. 5, moelle épinière; 6, hiatus postérieur de la moelle épinière; 7, quatrième ventricule; 8, cervelet; 9, lobes optiques; 10, hémisphères cérébraux; 11, pédicule olfactif; 12, lobule olfactif.

Fig. 111. Encéphale du caméléon, vu par la partie supérieure (lacerta chamæleon). — N°s. 1, 2, moelle épinière; 4, calamus scriptorius; 5, cervelet; 6, lobes optiques; 7, hémisphères cérébraux; 8, glande pinéale.

Fig. 112. Base du même encéphale. — N°. 2, rainure antérieure de la moelle épinière; 3, cinquième paire; 4, lobes optiques; 5, troisième paire; 5 *bis*, tubercule optique et nerf optique; 6, entrecroisement des nerfs optiques; 7, base des hémisphères cérébraux.

Fig. 113. Même encéphale, vu par la face latérale. — N°. 1, sixième paire; 2, portion dure et portion molle de la septième paire; 3, troisième paire; 4, hypophyse cérébrale avec sa tige; 5, nerf optique; 6, concavité des hémisphères cérébraux; 5, cervelet; 8, lobes optiques; 9, partie supérieure des hémisphères cérébraux.

Fig. 114. Encéphale du tupinambis (tupinambis maculatus). — N°. 5, partie supérieure de la moelle épinière; 6, partie postérieure du cervelet; 7, lobes optiques; 8, partie antérieure du cervelet; 9, hémisphères cérébraux.

Fig. 115. Encéphale du crocodile vulgaire (lacerta crocodilus). — N°. 1, partie supérieure de la moelle épinière; 2, cordons latéraux du cervelet; 3, quatrième paire; 3 *bis*, cervelet; 4, lobes optiques; 5, glande pinéale; 6, hémisphères cérébraux.

Fig. 116. Encéphale du crocodile à deux arêtes (croc. biporcatus). — N°. 1, cordons restiformes; 2, cervelet; 3, lobes optiques; 4, partie moyenne des hémisphères cérébraux; 5, partie antérieure des mêmes hémisphères; 6, glande pinéale; 5 *bis*, quatrième paire de nerfs.

Fig. 117. Base de l'encéphale du crocodile vulgaire. — N°. 1, commencement de la moelle allongée; 2, sixième paire; 3, quatrième paire; 4, tubercule optique; 5, lobe de l'hippocampe; 6, entrecroisement des nerfs optiques; 8, partie moyenne des hémisphères cérébraux; 9, partie antérieure des mêmes hémisphères.

Fig. 118. Base de l'encéphale du crocodile à deux arêtes. — N°. 1, moelle épinière; 2, nerfs trijumeaux; 3, lobe de l'hippocampe; 4, tubercule optique; 2 *bis*, troisième paire; 5, entrecroisement des nerfs optiques; 6, 6 *bis*, base des hémisphères cérébraux; 7, 8, 9, nerf facial et acoustique; 11, huitième paire; 10, neuvième paire.

Fig. 119. Encéphale de la tortue franche (testudo mydas). — N°. 1, moelle épinière; 2, rainure postérieure de la moelle épinière; 3, pyramide postérieure; 4, partie du quatrième ventricule, non recouverte par le cervelet; 5, cervelet; 7, lobes optiques; 8, nerf pathétique; 9, glande pinéale; 10, 14, partie supérieure des hémisphères cérébraux; 11, lobules olfactifs; 12, nerfs olfactifs.

Fig. 120. Même encéphale déplissé en partie. — N°. 1, moelle épinière; 2, feuillet du cervelet déjeté sur les côtés; 3, intérieur du quatrième ventricule, dans lequel on remarque quatre cordons distincts de chaque côté de la moelle allongée; 4, nerf pathétique; 5, lobes optiques; 6, partie postérieure des hémisphères cérébraux; 7, commissure antérieure; 7 *bis*, couches optiques; 8, sillon de séparation des hémisphères cérébraux et du lobule olfactif; 9, feuillet externe des hémisphères cérébraux; 10, partie intérieure des mêmes hémisphères; 11, plexus choroïde; 13, pyramide postérieure; 14, lobule olfactif; 15, nerfs olfactifs.

Fig. 121. Déplissement de la face supérieure du même encéphale. — Lettre A, partie supérieure de la moelle épinière; B, pyramide postérieure et calamus scriptorius; N°. 1, feuillet du cervelet incisé sur la partie médiane; 1 *bis*, faisceau médullaire de l'intérieur du quatrième ventricule; 2, ventricule des lobes optiques; 3, 4, couche blanche et externe des mêmes lobes; 5, pédoncules de la glande pinéale; 6, couches optiques; 7, épanouissement des pyramides antérieures dans l'intérieur de l'hémisphère, mis à découvert par une section profonde de cette partie; 8, partie interne de l'hémisphère; 9, radiation du nerf olfactif dans la partie interne et supérieure des hémisphères cérébraux; 10, glande pinéale; 12, nerf olfactif; 14, séparation antérieure des deux hémisphères; 15, feuillet externe des hémisphères.

Fig. 122. — N°. 1, rainure antérieure de la moelle épinière; 1 *bis*, neuvième paire; 2, pneumo-gastrique; 3, nerf acoustique; 5, troisième paire; 7, nerf facial; 8, cinquième paire; 9, lobes optiques; 10, troisième paire; 11, nerf optique; 12, tubercule optique; 13, 14, sillon de la partie postérieure des hémisphères; 15, sillon de séparation des hémisphères et du lobule olfactif; 16, lobule olfactif.

Fig. 123. Partie de l'encéphale de la tortue. — N°. 1, moelle épinière; 2, 3, troisième paire; 5, tubercule optique; 6, jonction des nerfs optiques; 7, tubercule optique vu par la partie latérale.

Fig. 124. Déplissement de l'hémisphère du même encéphale. — N°. 1, cordon antérieur de la moelle épinière; 1 *bis*, cordon postérieur; 2, lobe optique ouvert et renversé sur les côtés; 3, nerf optique détaché de son lobe et de son adhérence avec les pédoncules cérébraux; 4, épanouissement de la pyramide antérieure dans la profondeur de l'hémisphère.

Fig. 125. Encéphale de la tortue grecque (testudo græca). — N°. 15, partie supérieure de la moelle épinière; 6, quatrième ventricule; 6 *bis*, cervelet; 14, feuillet roulé du cervelet; 7, nerf pathétique; 7 *bis*, lobes optiques ou tubercules quadrijumeaux; 8, glande pinéale; 9, partie moyenne des hémisphères cérébraux; 10, partie antérieure; 11, lobule olfactif; 12, pédicule olfactif.

Fig. 126. Encéphale de la vipère hajé (coluber haje). — N°s. 1, 2, moelle épinière; 3, cervelet; 5, lobes optiques; 6, glande pinéale et partie postérieure des hémisphères; 7, partie antérieure des hémisphères; 8, pédicule olfactif; 9, lobule olfactif.

Fig. 127. Base du même encéphale. — N°. 1, moelle épinière; 2, nerf de la moelle allongée; 8, troisième paire; 4, lobes de l'hippocampe; 5, tubercule optique; 6, entrecroisement des nerfs optiques; 7, œil.

Fig. 128. Encéphale du lézard gris (lacerta agilis). — N°. 1, rainure postérieure de la moelle épinière; 2, cervelet; 3, lobes optiques; 4, hémisphères cérébraux; 5, pédicule olfactif; 6, lobule olfactif.

Fig. 129. Face latérale du même encéphale. — N°s. 1, 2, moelle épinière; 3, cervelet; 6, hypophyse cérébrale; 5, nerf et lobe optique; 7, hémisphères cérébraux; 8, pédicule olfactif; 9, lobule olfactif.

Fig. 130. Face latérale de l'encéphale du caïman (croc. sclerops). — N°. 1, moelle épinière; 2, nerf hypoglosse; 3, nerf pneumo-gastrique; 4, nerfs facial et acoustique; 5, nerfs trijumeaux; 6, cervelet; 7, hypophyse cérébrale; 8, nerf et lobe optiques; 9, concavité des hémisphères cérébraux; 10, nerf olfactif.

Fig. 131. Base de l'encéphale de la grenouille. — N°. 7, neuvième paire; 8, pneumo-gastrique; 9, nerf acoustique; 10, nerf facial; 11, tubercule optique et nerf optique; 12, œil; 13, base des hémisphères cérébraux; 15, partie antérieure des mêmes hémisphères; 16, pédicule du lobule olfactif; 17, nerf de la sixième paire.

Fig. 132. Encéphale de la vipère commune (coluber berus). — N°s. 1, 2, moelle épinière; 3, cervelet; 4, nerf pathétique; 5, lobes optiques; 6, 7, hémisphères cérébraux; 8, lobule olfactif; 9, pédicule de ce lobule.

Fig. 133. Encéphale de la vipère à raies parallèles. — N°s. 1, 2, rainure postérieure de la moelle épinière, et calamus scriptorius; 3, cervelet; 4, nerf pathétique; 5, lobes optiques ou tubercules quadrijumeaux; 6, hémisphères du cervelet; 7, pédicule olfactif; 8, lobule olfactif.

Fig. 134. Encéphale déplissé de la grenouille. — N°s. 1, 2, canal intérieur de la moelle épinière; 3, lames du cervelet correspondant à la valvule de Vieussens; 4, nerf pathétique; 5, cavité interne des lobes optiques; 6, lame formant l'enveloppe de ces lobes; 7, hémisphères cérébraux; 8, cavité interne de ces hémisphères.

Fig. 135. Face supérieure de l'encéphale du caïman. — N°. 1, moelle épinière; 2, quatrième ventricule; 3, cervelet; 4, nerf pathétique; 5, lobes optiques; 6, hémisphères cérébraux; 7, 9, pédicule olfactif.

Planche VI.

Encéphale des Poissons cartilagineux.

Fig. 137. Encéphale d'un jeune brochet (esox lucius). — N°. 1, rainure postérieure de la moelle épinière; 2, cervelet; 3, radiation interne des lobes optiques; 4, lame externe des mêmes lobes; 5, lobes cérébraux.

Fig. 138. Face supérieure de l'encéphale de la raie ronce (raja rubus). — N°. 1, partie postérieure de la moelle épinière; 1 *bis*, corps restiforme; 2, calamus scriptorius; 3, 4, lobe médian du cervelet; 4 *bis* et 9, feuillets latéraux du cervelet; 5, cinquième et septième paires de nerfs réunies; 6, nerf pathétique; 7, lobes optiques; 8, nerf de la troisième paire; 9 *bis*, pédoncules cérébraux correspondant à la couche optique; 10, 11, nerf optique; 13, 14, rainure du lobe médian du cervelet; 13, 14 *bis*, hémisphères du cerveau; 16, pédicules du lobule olfactif; 17, lobule olfactif.

Fig. 136. Déplissement de la partie supérieure de l'encéphale de la perche (perca fluviatilis). — N°. 1, cordon antérieur de la moelle épinière; 1 *bis*, cordon olivaire; 2, feuillets latéraux du cervelet; 3, lame médullaire de l'intérieur des lobes optiques; 5, lame médullaire extérieure; 4, épanouissement des cordons pyramidaux dans l'intérieur des hémisphères cérébraux.

Fig. 139. Lobes optiques et lobe médian du cervelet de la raie ronce. — N°s. 1, 1, partie supérieure du lobe médian du cervelet renversée en arrière; 4, rainure formée par le plissement des feuillets du lobe médian; 3, entrée de la cavité interne du lobe médian du cervelet; 2, 6, nerf pathétique; 3 *bis*, lobes optiques.

Fig. 140. Intérieur du quatrième ventricule de la même raie. — N°s. 1, 2, moelle épinière; 3, calamus scriptorius, et insertion des nerfs postérieurs de la moelle allongée; 4, cordons pyramidaux vus dans l'intérieur du quatrième ventricule; 5, feuillets latéraux du cervelet; 6, 7, partie postérieure du lobe médian du cervelet, renversée en avant; 6, tubercule de cette partie du lobe médian; 7, rainure de la division; 8, partie antérieure de ce même lobe.

Fig. 142. Partie supérieure de l'encéphale du requin (squalus carcharias). — N°. 1, moelle épinière; 2, huitième paire; 3, calamus scriptorius; 4, tubercule qui termine le cervelet en arrière; 5, sixième paire; 6, partie pos-

térieure du cervelet ; 7, nerf auditif ; 8, nerf facial ; 9, 10, nerfs trijumeaux ; 11, nerf pathétique ; 12, lobes optiques ; 13, partie postérieure des hémisphères cérébraux ; 14, 15, partie moyenne des mêmes hémisphères ; 15 *bis*, sillon transversal des hémisphères ; 19, partie antérieure des hémisphères ; 17, échancrure antérieure des mêmes parties ; 16, pédicule olfactif ; 18, lobule olfactif ; lettres B, C, partie médiane et partie antérieure du cervelet.

Fig. 141. Lobes optiques et cervelet renversé du même poisson. — N°. 1, 2, 3, divisions internes du cervelet ; 4, ouverture du ventricule du cervelet ; 5, nerf pathétique ; 9, lobes optiques.

Fig. 143. Encéphale de la perche. — N°. 1, moelle épinière ; 2, cervelet ; 3, tubercule de l'intérieur des lobes optiques ; 4, radiation de la matière blanche dans l'intérieur des lobes optiques ; 5, hémisphères cérébraux.

Fig. 144. Base de l'encéphale du merlan (gadus merlangus). — N°. 1, nerfs trijumeaux et pneumo-gastrique ; 2, 3, 4, tubercule optique ; 5, lobe optique vu par la base ; 6, entrecroisement des nerfs optiques.

Fig. 145. Face supérieure de l'encéphale de la carpe (cyprinus carpio). — N°. 1, moelle épinière et calamus scriptorius ; 2, partie latérale du cervelet ; 3, lobe médian du cervelet ; 4, partie postérieure des lobes optiques ; 5, partie moyenne des mêmes lobes ; 6, hémisphères cérébraux.

Fig. 146. Base de l'encéphale du même poisson. — N°. 1, pyramide antérieure ; 2, entrée des cordons olivaires dans le lobe optique ; 3, tubercules optiques ; 4, partie antérieure de la base des lobes optiques ; 5, 6, base des hémisphères cérébraux ; 7, nerfs optiques décroisés.

Fig. 147. Déplissement de l'encéphale du merlan, montrant les rapports des cordons de la moelle épinière avec les différentes parties de l'encéphale ; 7, pyramide antérieure ; 8, cordon pyramidal ; 10, cordon restiforme ; 1, cervelet, en rapport avec le cordon restiforme ; 2, entrée du cordon olivaire dans l'intérieur du lobe optique, renflement grisâtre de l'intérieur de ce lobe ; 9, radiation de la matière blanche dans l'intérieur du lobe optique ; 3, division du cordon pyramidal antérieur ; 4, cordon de la pyramide qui pénètre dans le tubercule optique ; 5, cordon de la pyramide antérieure qui s'épanouit dans l'intérieur des hémisphères cérébraux ; 6, nerf olfactif, terminant en avant le cordon pyramidal antérieur.

Fig. 150. Encéphale de la carpe vu par la partie latérale. — N°. 1, cordon postérieur de la moelle épinière ; 2, feuillet déplissé de la partie latérale du cervelet ; 3, lobe médian du cervelet ; 4, intérieur du tubercule optique ; 5, entrée du cordon olivaire dans l'intérieur du lobe optique ; 6, hémisphères cérébraux.

Fig. 148. Base de l'encéphale de la raie bouclée (raga clavata). — N°. 1, Cordon pyramidal antérieur; 19, neuvième paire; 8, 8, nerf pneumo-gastrique; 6, sixième paire; 5, 7, nerfs facial et acoustique; 13, 5, nerfs trijumeaux; 20, tubercule latéral correspondant à l'insertion de tous les nerfs de la moelle allongée; 30, cordon olivaire se dirigeant vers la base des lobes optiques; 6, élargissement des pédoncules cérébraux et de la pyramide antérieure; 7, troisième paire; 8, tubercules optiques; 12, lobes optiques; 9, adhérence des nerfs optiques aux pédoncules cérébraux; 11, nerfs optiques; 10, partie latérale des hémisphères cérébraux; Lettre D, rainure moyenne des hémisphères; C, partie antérieure des hémisphères; 21, pédicule olfactif.

Fig. 149. Déplissement de l'encéphale du congre. — N°. 1, moelle épinière; 2, commissure du quatrième ventricule; 3, cavité interne du lobe optique et passage de la pyramide antérieure; 4, enveloppe externe de ce lobe; 5, 6, radiation de la matière blanche dans l'intérieur du lobe optique; 5 *bis*, tubercule interne du lobe optique; 6 *bis*, enveloppe médullaire de ce lobe; 7, épanouissement de la pyramide antérieure dans les hémisphères cérébraux; 8, enveloppe externe de ces hémisphères; 9, hémisphères du cerveau; 11, 12, nerf olfactif.

Fig. 151. Déplissement de l'encéphale de la morue. — N°. 3, faisceaux entrecroisés de la pyramide postérieure; 14, cordon restiforme; 12, pyramide postérieure; 15, commissure de cette pyramide; 4, même commissure; 6, lame interne du cervelet; 7, lame externe du même organe; 10, tubercule interne du lobe optique; 9, radiation de la matière médullaire dans l'intérieur de ce lobe avec une demi-commissure en avant; 10 *bis*, faisceau externe du cordon olivaire dans l'intérieur du lobe optique; 11, tubercule interne des hémisphères cérébraux; 12, hémisphères cérébraux.

Fig. 152. Déplissement de l'encéphale de la raie ronce. — N°. 1, pyramide postérieure et calamus scriptorius; 2, 3, feuillets latéraux du cervelet; 4, lobe médian du cervelet superposé dans le quatrième ventricule; 5, jonction du lobe médian avec les feuillets latéraux du cervelet; 6, tubercule interne des lobes optiques; 7, radiation de la matière médullaire dans l'intérieur de ces lobes; 8, nerf optique et partie postérieure des hémisphères cérébraux; Lettre B, partie antérieure des hémisphères, et sillon médian qui les sépare; 9, pédicule olfactif.

Fig. 153. Déplissement de l'encéphale de la carpe. — N°. 1, cordons postérieurs de la moelle épinière; 2, déplissement du feuillet latéral du cervelet, et tubercule intérieur du quatrième ventricule; 3, lobe médian du cervelet; 4, tubercule interne des lobes optiques formant une double circonvolution; 5, radiation interne du lobe optique; 6, hémisphères cérébraux.

Fig. 152 *bis.* Encéphale d'un jeune brochet. — N°. 1, partie postérieure de la moelle épinière; 2, feuillets latéraux du cervelet; 3, lobe médian du cervelet relevé; 4, lobes optiques; 5, hémisphères cérébraux.

Fig. 154. Base de l'encéphale du même poisson. — N°. 1, cordons antérieurs de la moelle épinière; 2, tubercule optique; 3, lobe optique; 4, entrecroisement des nerfs optiques.

Planche VII.

Encéphale des Poissons osseux.

Fig. 155. Face supérieure de l'encéphale du gronau (tri. lyra.) — N°s. 1, 2, rainure postérieure de la moelle épinière; 3, tubercule de la partie supérieure de la moelle épinière correspondant à l'insertion des nerfs, des rayons de leurs nageoires pectorales; 4, tubercule latéral de la moelle allongée correspondant au nerf le plus volumineux; 5, cervelet; 6, lobes optiques; 7, hémisphères cérébraux; 8, lobule olfactif; 9, glande pinéale.

Fig. 156. Déplissement de la moelle épinière et des lobes optiques du même poisson. — N°. 10, cordon pyramidal antérieur; 9, cordon olivaire; 1, cordon restiforme; 2, renflement du cordon olivaire à son entrée dans le lobe optique; 3, passage des cordons pyramidaux entre les cordons olivaires; 4, lame blanche des lobes optiques; 5, renflement du cordon olivaire dans l'intérieur des lobes optiques; 6, lame grise moyenne des mêmes lobes; 7, tubercules optiques; 8, nerf optique.

Fig. 157. Base non déplissée de l'encéphale du même poisson. — N°. 1, cordon olivaire; 2, cordon pyramidal; 3, base des lobes optiques; 4, 5, tubercules optiques; 6, nerfs optiques; 7, hémisphères cérébraux; 8, 9, base du lobule olfactif.

Fig. 158. Quatrième ventricule du même poisson. — N°. 6, moelle épinière. — 1, 2, tubercule correspondant au rayon détaché de la nageoire pectorale; 3, feuillets latéraux du cervelet, roulés dans l'intérieur du quatrième ventricule; 4, lobe médian du cervelet renversé sur les lobes optiques; 5, lobes optiques.

Fig. 159. Déplissement des lobes optiques par leur face supérieure; N°. 1, tubercules de la partie supérieure de la moelle épinière; 2, cervelet appliqué sur le quatrième ventricule; 3, radiation de la matière médullaire dans l'intérieur du lobe optique; 4, renflement interne du lobe optique, for-

mant un double contour et se joignant avec le lobe médian du cervelet; 5, renflement antérieur des mêmes lobes; 6, hémisphères cérébraux.

Fig. 160. Autre préparation du même encéphale. — N°. 5, moelle épinière; 1, tubercule de la partie supérieure de la moelle épinière; 2, cervelet; 3, jonction du contour du tubercule optique avec le cervelet; 4. tubercule optique isolé de ses lobes.

Fig. 161. Intérieur du quatrième ventricule de l'encéphale du congre. — Lettre A, pyramide postérieure; C, cordon restiforme; N°. 1, commissure transverse des pyramides postérieures; 2, feuillets intérieurs du cervelet; 3, commissure transverse de l'intérieur du quatrième ventricule; 4, nerf de la partie latérale de la moelle allongée; 5, cervelet renversé pour mettre à découvert le quatrième ventricule; 6, hiatus de la partie moyenne du cervelet; 8, feuillet supérieur du cervelet.

Fig. 162. Base de l'encéphale de la morue (gadus morrhua).—Lettre A, cordon olivaire; B, cordon pyramidal antérieur; N°. 3, lobe optique; 4, tubercule optique; 5, 6, hypophyse cérébrale; 7, matière grise de l'intérieur du lobe optique; 9, hémisphères cérébraux; 10, nerf optique; 11, point de jonction des nerfs optiques; 14, cinquième paire; 12, nerf facial; 13, nerf acoustique.

Fig. 163. Face supérieure de l'encéphale du même poisson. — N°. 4, partie postérieure de la moelle épinière; 6, cervelet; 7, lobe optique; 8, 9, hémisphères cérébraux; 10, nerf olfactif; 11, 12, 13, 14, 15, nerfs de la partie latérale de la moelle allongée.

Fig. 164. Base de l'encéphale du congre. — Lettre A, pyramide antérieure; N°. 2, cordon olivaire; 2 *bis*, cordon pyramidal antérieur; 3, neuvième paire; 4, cordon restiforme; 5, 6, nerf de la sixième paire; 1, nerf pneumo-gastrique; 7, nerf acoustique; 14, 15, nerfs trijumeaux. 16, troisième paire; 9, hypophyse cérébrale; 10, tubercule optique, 8, lobe optique; 11, entrecroisement des nerfs optiques; 13, hémisphères cérébraux; 12, nerf optique.

Fig. 165. Déplissement de la face supérieure de l'encéphale de la morue. — N°. 2, commissure transverse des pyramides postérieures; 3, 4, feuillets intérieurs du cervelet; 5, 6, tubercule grisâtre remplissant le quatrième ventricule; 2 *bis*, cervelet déjeté sur les côtés; 9, renflement optique; 10, tubercule de l'intérieur des lobes optiques; 8, radiation de la matière blanche dans l'intérieur de ces lobes; 7, lame blanche externe de l'enveloppe de ces lobes; 11, prolongement des lobes optiques dans l'intérieur des nerfs du même nom; 12, 14, épanouissement des pyramides antérieures dans l'intérieur des hémisphères cérébraux; 13, 15, hémisphères cérébraux incisés dans leur partie moyenne.

Fig. 166. Déplissement de l'encéphale de la morue. — N°. 1, cordons pyramidaux antérieurs; 2, commissure de ces cordons; 3, épanouissement des pyramides dans l'intérieur des hémisphères cérébraux; 5, 6, matière grise des hémisphères; 7, continuation du cordon pyramidal avec le nerf olfactif; 7 *bis*, feuillet du cervelet; 8, jonction des nerfs olfactifs; 9, intérieur des lobes optiques; 10, lame blanche externe des mêmes lobes.

Fig. 167. Encéphale déplissé du congre (muræna conger.) — N°. 1, feuillets intérieurs du cervelet; 2, renflement interne des lobes optiques; 3, intérieur des lobes optiques; 5, entrée des cordons pyramidaux dans les hémisphères cérébraux; 4, commissure de ces cordons à leur sortie des lobes optiques et à leur entrée dans les hémisphères cérébraux : c'est sur cette commissure que j'ai rencontré les pédicules rudimentaires de la glande pinéale; 6, hémisphères cérébraux; 7, lobe olfactif; 8, nerf olfactif; 9, radiation médullaire du cervelet.

Fig. 168. Face supérieure de l'encéphale du congre. — N°. 1, cordon restiforme; 3, cervelet; 4, lobes optiques; 5, glande pinéale; 6, hémisphères cérébraux; 7, lobe olfactif; 8, nerf olfactif; 9, 10, nerfs de la partie latérale de la moelle allongée.

Fig. 169. Face supérieure de l'encéphale du brochet (esox lucius). — N°. 1, moelle épinière; 2, cervelet; 3, lobes optiques; 4, hémisphères cérébraux.

Fig. 170. Même encéphale dont les lobes optiques sont déplissés. — N°. 1, moelle épinière; 2, cervelet; 3, radiation de la matière médullaire dans l'intérieur des lobes optiques; 4, tubercule interne des lobes optiques, offrant un sillon transversal qui le divise en quatre tubercules; 5, lame médullaire de l'intérieur des lobes optiques; 6, hémisphères cérébraux.

Fig. 171. Déplissement du quatrième ventricule de la carpe. — N°. 1, pyramide postérieure; 2, 3, feuillets latéraux du cervelet; 4, tubercule interne du quatrième ventricule; 5, deuxième tubercule du même ventricule; 6, hiatus de la face inférieure du lobe médian du cervelet; 7, 8, lobe médian du cervelet.

Fig. 172. Encéphale de la morue vu par la partie latérale. — Lettre A, cordon olivaire; 1, cordons pyramidaux antérieurs; 2, entrée du cordon olivaire dans le lobe optique; 3, tubercule optique; 4, lame externe des lobes optiques; 5, 6, 7, hypophyse cérébrale; 8, continuation de l'enveloppe des lobes optiques avec le nerf optique; 9, hémisphères cérébraux; 10, nerf optique; 13, cordon antérieur de la moelle épinière; 2 *bis*, nerfs latéraux de la moelle allongée.

Fig. 173. Encéphale de la sole (pl. solea). — N°. 1, cordon postérieur de la moelle épinière ; 2, 3, cervelet ; 4, radiation de la matière médullaire dans le lobe optique ; 5, tubercule strié du lobe optique ; 5 *bis*, tubercule interne des mêmes lobes.

Fig. 174. Cervelet du congre. — N°. 2, pyramide postérieure ; 3, feuillets externes du cervelet ; 4, feuillet interne ; 5, 6, radiation transverse du cervelet ; 7, cordon restiforme.

Fig. 175. Face latérale de l'encéphale du turbot (pleur. maximus). — N°. 1, cervelet ; 2, lobe optique ; 3, hémisphères cérébraux ; 4, tubercule optique ; 5, hypophyse cérébrale avec son pédicule implanté sur le milieu du tubercule optique ; 6, nerf optique.

Fig. 176. Base de l'encéphale du turbot. — Lettre B, cordon olivaire ; N°. 1, renflement du cordon olivaire à son entrée dans le lobe optique ; 1 *bis*, lobe optique ; 2, tubercule optique ; 3, nerf optique ; 4, hémisphères cérébraux.

Fig. 177. Face supérieure de l'encéphale de l'égrefin. — N°. 1, moelle épinière ; 2, cervelet ; 3, lobes optiques ; 4, nerfs olfactifs ; 5, pédicule de l'hypophyse cérébrale ; 6, cordons latéraux du cervelet ; 7, hémisphères cérébraux ; 8, hypophyse cérébrale.

Fig. 178. Base de l'encéphale du barbeau (cyprinus barbus). — Lettre C, moelle épinière ; H, moelle allongée ; AB, lobe optique ; DD, hémisphères cérébraux ; N°. 1, pédicule olfactif ; E, lobule olfactif ; 2, nerf optique ; 3, troisième paire ; 4, 5, nerfs trijumeaux dont les faisceaux sont isolés ; 6, incision profonde de la moelle allongée ; 7, nerf facial ; 8, acoustique ; 9, glosso-pharyngien ; 10, pneumo-gastrique ; 11, grand hypoglosse ; 12, rameau qui correspond peut-être au nerf accessoire de Willis ; *aa*, cervelet.

Fig. 179. Face supérieure de l'encéphale de la baudroie (lophius piscatorius). — N°. 1, pyramide postérieure ; 2, corps restiforme ; 3, cervelet ; 4, lobe optique ; 5, hémisphères cérébraux ; 6, hypophyse cérébrale ; 7, 8, nerf optique ; 9, nerf olfactif.

Fig. 180. Déplissement du même encéphale. — N°s. 1, 2, partie postérieure de la moelle épinière ; 3, cervelet ; 4, lame blanche externe des lobes optiques ; 5, renflement strié des mêmes lobes ; 6, hémisphères cérébraux ; 7, nerfs olfactifs ; 8, jonction du nerf olfactif avec le cordon pyramidal ; 9, hypophyse cérébrale ; 10, pédicule de cette hypophyse ; 11, radiation de la matière blanche dans l'intérieur des lobes optiques ; 12, tubercule interne des lobes optiques.

Fig. 181. Encéphale de l'égrefin dont les lobes optiques sont déplissés. — N°. 1,

moelle épinière; 2, cervelet; 3, continuation du cervelet avec le tubercule interne des lobes optiques; 4, tubercule strié de ces lobes; 5, radiation de la matière blanche dans leur intérieur; 6, nerf olfactif; 7, hypophyse cérébrale avec son pédicule; 8, hémisphères cérébraux; 9, insertion du nerf olfactif sur le cordon pyramidal antérieur.

Fig. 182. Base de l'encéphale de la baudroie. — N°s. 1, 2, moelle allongée; 3, renflement correspondant à l'insertion des nerfs de la moelle allongée; 4, tubercule optique; 5, base des hémisphères cérébraux; 6, nerfs optiques après leur entrecroisement; 7, hypophyse cérébrale avec son pédicule.

Fig. 183. Face supérieure de l'encéphale du barbeau. — N°. 1, cervelet; 2, lobes optiques; 3, hémisphères cérébraux; Lettres *ii*, lobule olfactif; M, pédicule olfactif; BB, nerf hypoglosse; B, glosso-pharyngien; C, nerf pneumo-gastrique; D, acoustique; E, facial; AA, quatrième paire; GHI, nerfs trijumeaux; K, troisième paire; L, nerf optique; NO, rameau antérieur des nerfs trijumeaux.

Fig. 184. Encéphale de l'égrefin vu par sa face latérale. — N°. 1, moelle épinière; 2, cervelet; 3, lobe optique; 4, tubercule optique; 5, nerf optique; 6, pédicule olfactif; 7, lobule olfactif; 8, nerf pathétique.

Fig. 185. Face supérieure de l'encéphale de tanche (cyprinus tinca). — N°. 1, cordon postérieur de la moelle épinière; 2, 3, cordon restiforme; 4, cervelet; 5, lobe optique; 6, hémisphères cérébraux.

Fig. 186. Base de l'encéphale du même poisson. — N°. 1, cordon pyramidal antérieur; 2, cordon olivaire; 3, pédoncule cérébral; 4, entrée du cordon olivaire à la base du lobe optique; 5, 6, tubercule optique; 7, hémisphères cérébraux; 8, nerf optique.

Fig. 187. Déplissement de l'encéphale du même poisson. — N°s. 1, 2, cordon postérieur de la moelle épinière et calamus scriptorius; 3, cervelet; 4, tubercule interne des lobes optiques; 5, matière médullaire de l'intérieur de ces lobes; 6, épanouissement du cordon pyramidal antérieur dans l'intérieur des hémisphères cérébraux; 7, nerf olfactif; 9, commissure des nerfs olfactifs.

Fig. 188. Déplissement de l'encéphale de la baudroie. — N°. 1, moelle épinière; 2, lame postérieure du cervelet; 3, cervelet divisé; 3 *bis*, intérieur du quatrième ventricule; 4, tubercule strié du lobe optique; 5, hémisphères cérébraux.

Fig. 189. Même encéphale incisé plus profondément. — N°. 1, cordon pyramidal antérieur; 2, tubercule strié du lobe optique; 3, épanouissement du cordon pyramidal antérieur dans l'intérieur des hémisphères cérébraux;

4, nerf olfactif; 5, radiation de la matière blanche dans l'intérieur des lobes optiques; 6, jonction du nerf olfactif avec le cordon pyramidal antérieur.

Fig. 190. Face supérieure de l'encéphale de l'anguille vulgaire (mur. anguilla). — N°. 1, cordon restiforme; Lettre B, pyramide postérieure; 2, cervelet; 3, lobes optiques; 4, hémisphères cérébraux; 5, lobule olfactif; 6, glande pinéale.

Fig. 191. Face supérieure de l'encéphale du turbot. — N°. 1, pyramide postérieure; 2, cervelet; 3, lobes optiques; 4, hémisphères cérébraux; 5, 6, nerf olfactif; 7, 8, 9, 10, 11, 12, nerfs latéraux de la moelle allongée.

Fig. 192. Base de l'encéphale de l'anguille vulgaire. — N°. 2, moelle épinière; 3, 4, lobes optiques; 5, tubercule optique; 6, hémisphères cérébraux; 7, entrecroisement des nerfs optiques; 8, lobule olfactif.

Fig. 193. Déplissement de l'encéphale du merlan (gadus merlangus). — N°. 1, moelle épinière; 2, tubercule de l'intérieur du quatrième ventricule; 3, lobe médian du cervelet; 4, tubercule optique interne; 5, tubercule strié des lobes optiques; 6, hémisphères cérébraux; nerf olfactif.

Planche VIII.

Formes permanentes de l'Encéphale des Mammifères.

Fig. 194. Base de l'encéphale du mandrill (simia maimon.) — Lettre A, moelle épinière; B, pyramides antérieures; O, tubercules olivaires; T, trapèze de la moelle allongée; P, pont de Varole; H, lobe de l'hippocampe; G, D, lobe sphénoïdal; F, base du lobe antérieur; E, lobule olfactif; I, pédicule olfactif; X, racine externe; S, scissure de Sylvius; Y, racine interne du nerf olfactif. N°. 1, première paire; 2, deuxième paire; 3, troisième paire; 4, quatrième paire; 5, nerfs trijumeaux; 6, sixième paire; 7, nerf facial; 7 *bis*, nerf acoustique; 8, nerf pneumo-gastrique; 8 *bis*, nerf glosso-pharyngien; 9, neuvième paire et accessoire de Willis.

Fig. 195. Même encéphale vu par la face supérieure, et incisé d'avant en arrière à diverses profondeurs. — A, moelle épinière; B, partie postérieure des hémisphères du cervelet; C, partie postérieure du lobe médian du cervelet; D, partie moyenne du même lobe; P, partie supérieure des hémisphères du cervelet; E, C, radiation postérieure et supérieure de

l'hémisphère cérébral; O, L, même radiation découverte plus profondément; H, corps calleux; K, partie antérieure du demi-centre ovale, incisé au niveau du corps calleux; I, G, F, demi-centre ovale découvert plus superficiellement; M, N, circonvolutions latérales des hémisphères cérébraux.

Fig. 196. Face supérieure du même encéphale. — A, moelle épinière; B, partie postérieure des hémisphères cérébraux; C, sillon transverse de l'hémisphère postérieur; M, E, D, circonvolution moyenne des hémisphères; F, G, circonvolution antérieure; N, I, O, circonvolution latérale; H, partie antérieure de l'hémisphère.

Fig. 197. Encéphale du drill. — B, pyramide antérieure; O, corps olivaires; T, trapèze de la moelle allongée; P, protubérance annulaire; H, lobe de l'hippocampe; D, G, lobe sphénoïdal; S, scissure de Sylvius; E, lobule olfactif; I, pédicule olfactif; X, racine externe du nerf olfactif; Y, racine interne; N°. 2, champ olfactif; F, base du lobe antérieur; 1, nerf olfactif; 2, nerf optique; 3, nerf moteur oculaire commun; 4, nerf pathétique; 5, nerfs trijumeaux; 6, nerf facial; 7, nerf acoustique; 8, nerf pneumo-gastrique; 8 *bis*, nerf glosso-pharyngien; 9, neuvième paire et accessoire de Willis.

Fig. 198. Face supérieure du même encéphale, préparé de la même manière que la fig. 195. — A, moelle épinière; B, partie postérieure des hémisphères du cervelet; C, partie postérieure du lobe médian du même organe; D, partie moyenne du lobe médian; P, partie moyenne et supérieure des hémisphères du cervelet; E, C, radiation postérieure de l'hémisphère cérébral; O, L, même radiation mise à nu plus profondément; H, corps calleux; K, demi-centre ovale découvert au niveau du corps calleux; I, G, F, demi-centre ovale découvert plus supérieurement.

Fig. 199. Face supérieure du même encéphale. — A, partie postérieure de la moelle épinière; B, sillon transverse de l'hémisphère postérieur; D, E, circonvolution postérieure de l'hémisphère; F, circonvolution moyenne; G, circonvolutions antérieures; N, I, circonvolutions latérales.

Fig. 200. Base de l'encéphale du Raton (ursus lotor.) — A, pyramide antérieure; O, corps olivaires; T, corps trapézoïde de la moelle allongée; P, protubérance annulaire; H, lobe de l'hippocampe; D, lobe sphénoïdal; F, G, base de l'hémisphère antérieur; R, champ olfactif; X, racine externe du nerf olfactif; Y, racine interne du même nerf; N°. 1, nerf olfactif; 2, nerf optique; 3, troisième paire; 5, cinquième paire; 6, sixième paire; 7, nerf facial et acoustique; 8, nerf pneumo-gastrique; 9, neuvième paire et accessoire de Willis; 8 *bis*, nerf glosso-

pharyngien; A, C, partie postérieure des hémisphères; N, base de l'hémisphère du cervelet.

Fig. 201. Face supérieure du même encéphale. — N°. 1, moelle épinière; 2, pyramide postérieure; 3, noyau médullaire du cervelet; B, C, radiations de ce noyau médullaire; 4, saillie des pyramides antérieures dans l'intérieur du quatrième ventricule; 5, tubercules quadrijumeaux postérieurs; 6, tubercules quadrijumeaux antérieurs; 7, couche optique et pédoncule de la glande pinéale; 8, partie postérieure de la voûte et du corps calleux; 9, 10, corps calleux; D, H, circonvolutions internes des hémisphères; K, circonvolutions antérieures; F, G, circonvolutions latérales; E, circonvolutions postérieures.

Fig. 202. Face supérieure du même encéphale. — A, moelle épinière; C, partie postérieure du lobe médian du cervelet; D, partie médiane du même lobe; B, C, hémisphères du cervelet; E, C, partie postérieure des hémisphères cérébraux; F, F, circonvolutions centrales et postérieures; GG, HH, circonvolutions centrales antérieures; L, L, circonvolutions latérales postérieures; I, O, N, circonvolutions latérales moyennes; K, E, circonvolutions antérieures.

Planche IX.

Encéphale des Mammifères.

Fig. 203. Base de l'encéphale de la marmotte (mus alpinus). — N°. 1, nerf olfactif; 2, nerf optique; 3, nerf moteur oculaire commun; 7, nerf acoustique et facial; 8, nerf pneumo-gastrique; 9, neuvième paire; A, pyramide antérieure; O, corps olivaire; T, corps trapézoïde de la moelle allongée; P, protubérance annulaire; H S, lobe de l'hippocampe; G, lobe sphénoïdal; K, champ olfactif; F, lobe antérieur des hémisphères cérébraux; E, lobule olfactif.

Fig. 204. Base de l'encéphale du rhinolophe unifer (rhinolophus unihastatus). — N°. 1, première paire; 2, deuxième paire; 3, troisième paire; 5, cinquième paire; 6, sixième paire; 7, acoustique et facial; 8, nerf pneumo-gastrique; 8 *bis*, neuvième paire; O, corps olivaires; T, trapèze de la moelle allongée; S F, lobes de l'hippocampe; E, lobule olfactif.

Fig. 205. Développement de l'encéphale de l'agouti (cavia acuti). — N°s. 1, 3, corps pyramidal antérieur; 2, corps restiforme; 5, pédoncule du

cervelet ; 6, tubercule quadrijumeau postérieur ; 8, tubercule quadrijumeau antérieur ; 7, lame de réunion des tubercules quadrijumeaux ; 9, aqueduc de Sylvius ; 10, partie postérieure de la couche optique ; 11, partie antérieure de la même couche ; 12, pédoncule de la glande pinéale ; 13, 14, piliers antérieurs de la voûte ; 15, corps striés ; 16, 17, radiations du corps strié ; 18, partie antérieure du demi-centre ovale ; 19, 20, 21, radiation de la matière blanche des hémisphères ; 4, nerf pathétique.

Fig. 206. Face supérieure de l'encéphale de la chauve-souris rhinolophe. — A, moelle épinière ; C, lobe médian du cervelet ; D, hémisphère du cervelet ; K, tubercules quadrijumeaux ; I F N, hémisphères cérébraux ; E, lobule olfactif.

Fig. 207. Face supérieure de l'encéphale de la marmotte. — A, moelle épinière ; C, lobe médian du cervelet ; D, hémisphères du même organe ; F, tubercules quadrijumeaux et glande pinéale ; A C, partie postérieure des hémisphères cérébraux ; E, partie moyenne des mêmes hémisphères ; N, partie antérieure ; E *bis*, lobule olfactif.

Fig. 208. Base de l'encéphale du phoque commun (phoca vitulina). — O, corps olivaires ; T, trapèze de la moelle allongée ; P, protubérance annulaire ; A C, partie postérieure des hémisphères cérébraux ; H, lobe de l'hippocampe ; D, lobe sphénoïdal ; S, scissure de Sylvius ; E C, partie moyenne du lobe antérieur ; F, partie antérieure du même hémisphère ; R, champ olfactif ; E, lobule olfactif ; N°. 1, première paire ; 2, nerf optique ; X, racine externe du nerf olfactif ; Y, racine interne couverte par le nerf optique ; K, tubercule optique ; 3, troisième paire ; 4, quatrième paire ; 5, cinquième paire ; 6, sixième paire ; 7, acoustique et facial ; 8, nerf pneumo-gastrique ; 8 *bis*, glosso-pharyngien ; 9, neuvième paire et accessoire de Willis ; 10, 11, premières paires des nerfs cervicaux ; 12, 14, base des hémisphères du cervelet.

Fig. 209. Face supérieure de l'encéphale du même animal. — A, moelle épinière ; B, partie postérieure des hémisphères cérébraux ; C, lobe médian du cervelet ; A C, hémisphères du même organe ; D M, circonvolutions postérieures des hémisphères du cerveau ; E F, circonvolutions moyennes des mêmes hémisphères ; G, circonvolutions antérieures ; N O, circonvolution latérale de l'hémisphère antérieur ; I L F, circonvolution latérale de l'hémisphère moyen et postérieur.

Fig. 210. Intérieur de l'encéphale de la chauve-souris. — N°. 1, tubercule quadrijumeau postérieur ; 2, tubercule quadrijumeau antérieur ; 3, couche optique ; 4, corps strié ; 5, partie postérieure de la voûte à trois piliers ; 6, 7, voûte à trois piliers relevée.

Fig. 211. Base de l'encéphale de l'agouti mâle. — N°. 9, neuvième paire; 8, nerf pneumo-gastrique; 8 *bis*, nerf glosso-pharyngien; 7, nerf facial et acoustique; 6, sixième paire; 5, cinquième paire; 4, quatrième paire; 3, troisième paire; 2, deuxième paire; 1, première paire; A, pyramide antérieure; O, corps olivaires; T, corps trapézoïde de la moelle allongée; P, pont de Varole; V, tubercule optique; H, lobe de l'hippocampe; A C, partie postérieure de l'hémisphère; G F, partie latérale de l'hémisphère latéral; K, partie antérieure du lobe de l'hippocampe; E, lobule olfactif.

Fig. 212. Intérieur de l'encéphale du même animal. — A, moelle épinière; B, corps restiforme; C, plexus médullaire du cervelet; 2, 3, 4, 5, 6, radiation de ce plexus; D, pédoncule supérieur du cervelet; 7, nerf pathétique; 8, tubercule quadrijumeau postérieur; 9, tubercule quadrijumeau antérieur; 10, 11, couche optique; 13, corps strié; 12, partie postérieure de la voûte à trois piliers; 15, partie postérieure de l'hémisphère; 10, partie antérieure; N, corps calleux; I G F, demi-centre ovale découvert au niveau du corps calleux; M L, partie latérale de l'hémisphère cérébral.

Fig. 213. Face supérieure de l'encéphale du même animal. — A, moelle épinière; B, pyramide postérieure; C, partie postérieure du lobe médian du cervelet; F, partie antérieure du même lobe; D, hémisphère du cervelet; A C, partie postérieure des hémisphères cérébraux; E, partie moyenne; N, partie antérieure; I, partie latérale; E, lobule olfactif.

Fig. 214. Base de l'encéphale de la chauve-souris ordinaire (vespertilio murinus). A, moelle épinière; 8, nerf pneumo-gastrique; 7, acoustique et facial; 5, nerfs trijumeaux; 3, troisième paire; 2, nerf optique; 1, olfactif; G F, lobe de l'hippocampe; E, lobule olfactif.

Fig. 215. Face supérieure de l'encéphale du même animal. — A, moelle épinière; C, partie postérieure du lobe médian du cervelet; B, hémisphère du même organe; K, tubercules quadrijumeaux; A C, partie postérieure des hémisphères cérébraux; F, partie moyenne; O, partie antérieure; E, lobule olfactif.

Planche X.

Encéphale des Mammifères et des Poissons.

Fig. 216. Encéphale du phoque. — N°. 1, moelle épinière; 2, partie postérieure et centrale du lobe médian du cervelet; 3, partie latérale du même organe; 4, partie antérieure du lobe médian du cervelet; 5, glande pinéale; 9, corps calleux; 10, 10, demi-centre ovale, mis à découvert au niveau du corps calleux; 7, partie postérieure du demi-centre ovale; 6, 6, 8, 8, radiations postérieures; 11, 11, radiations moyennes; 12, 13, 14, radiations antérieures; 15, 15, radiations externes.

Fig. 217. Base de l'encéphale du brochet (esox lucius). — N°. 1, nerf olfactif; 2, nerf optique; 3, troisième paire; 4, nerf pathétique; 5, nerfs trijumeaux et facial, réunis; 6, sixième paire; 7, nerf acoustique isolé de la cinquième paire; 8, nerf pneumo-gastrique; 9, neuvième paire; A, moelle épinière.

Fig. 218. Déplissement de l'encéphale du phoque. — N°. 1, moelle épinière; 2, pyramides postérieures; 3, saillie des pyramides antérieures dans le quatrième ventricule; 4, noyau médullaire du cervelet; 5, radiations de la matière blanche de ce noyau; 6, glande pinéale; 7, tubercules quadrijumeaux; 8, partie postérieure du corps calleux renversée; 9, pied d'hippocampe; 10, 11, partie postérieure de la voûte à trois piliers; 12, partie moyenne du même organe; 13, partie antérieure de la couche optique; 14, corps strié; 15, circonvolutions internes de l'hémisphère, offrant en dedans la section longitudinale du corps calleux; 17, circonvolutions supérieures de l'hémisphère cérébral; 16, union des circonvolutions supérieures avec les circonvolutions internes de l'hémisphère; 18, corps calleux; 19, 20, demi-centre ovale; 21, radiations antérieures du demi-centre; 22, partie antérieure de la voûte à l'endroit de sa jonction avec le corps calleux; 23, 24, partie du corps calleux désignée sous le nom de poutre.

Fig. 219. Moelle allongée de l'aiguillat (squalus acanthias). — A, moelle épinière; 3, corps restiforme; 4, pyramides postérieures; 5, renflement de l'intérieur du quatrième ventricule correspondant à l'insertion du nerf acoustique; 6, lobe médian du cervelet relevé; 7, nerf acoustique; 7 *bis*, nerf facial.

Fig. 220. Face supérieure de l'encéphale de la loutre (mustela lutra). — N°. 1, lobe médian du cervelet; 3, 3, hémisphères du même organe; A, C, circonvolutions postérieures des hémisphères cérébraux; 6, 7, 8, 8, circonvolutions moyennes des mêmes organes; 9, 10, 10, circonvolutions antérieures; 11, partie latérale des hémisphères.

Fig. 221. Face supérieure de l'encéphale du mouton. — N°. 1, partie postérieure du lobe médian du cervelet; 2, partie moyenne du même organe; D, partie antérieure; C, partie supérieure des hémisphères du cervelet; 3, 3, partie latérale des hémisphères; 4, 4, partie postérieure; A, C, partie postérieure des hémisphères cérébraux; 5, 5, circonvolutions postérieures; 6, 6, 7, 7, circonvolutions moyennes et centrales; 8, 8, circonvolutions moyennes latérales; 9, circonvolutions centrales antérieures; 10, 10, circonvolutions antérieures latérales; 11, 11, circonvolutions latérales postérieures.

Fig. 222. Moelle allongée de l'aiguillat. — N°. 3, troisième paire; 5, cinquième paire; 7, nerf facial; 7 *bis*, nerf acoustique; 8, pneumo-gastrique; 8 *bis*, glosso-pharyngien; 9, neuvième paire.

Fig. 223. Base de l'encéphale de la loutre. — N°. 1, nerf olfactif; X, racine externe de ce nerf; Y, racine interne; R, champ olfactif; 2, nerf optique; 3, nerf moteur commun des yeux; 4, nerf pathétique; 5 nerfs trijumeaux; 6, nerf de la sixième paire; 7, nerf facial; 8, nerf acoustique; 8 *bis*, nerf glosso-pharyngien; 9, neuvième paire; A, pyramide antérieure; O, corps olivaires; T, trapèze de la moelle allongée; P, protubérance annulaire; H, lobe de l'hippocampe; S, scissure de Sylvius; D, lobe sphénoïdal; F, base du lobe antérieur; V, tubercule optique.

Planche XI.

Encéphale des Mammifères et des Poissons.

Fig. 224. Encéphale de la lamproie de rivière (petromyzon fluvialis). — N°. 1, moelle épinière; 2, lames du cervelet dentelées en dedans, laissant à nu le quatrième ventricule; 8, lame transverse du cervelet, formant par en haut le quatrième ventricule; 4, lobes optiques; 5, plateau transverse des pédoncules cérébraux correspondant à la couche optique; 3, nerf de la troisième paire; 6, glande pinéale; 7, hémisphères cérébraux; 8, pédicule olfactif; 1, nerf olfactif.

Fig. 225. Face supérieure de l'encéphale du dauphin (delphinus delphis). — A, moelle épinière; B, lobe médian du cervelet; C, partie moyenne des hémisphères du même organe; D, partie postérieure des hémisphères du cervelet; A D, partie latérale des mêmes hémisphères; E, tubercules quadrijumeaux postérieurs; F, tubercules quadrijumeaux postérieurs; G, commissure postérieure des couches optiques; L, partie postérieure des hémisphères cérébraux; H, circonvolutions moyennes des mêmes organes; M, circonvolutions moyennes latérales; J K, circonvolutions centrales antérieures; N, circonvolutions latérales antérieures.

Fig. 226. Base de l'encéphale de la lamproie de rivière. — A, partie inférieure de la moelle épinière; 2, partie moyenne renflée de la moelle épinière; 4, moelle allongée dont ces nerfs ont été enlevés; 3, nerf de la troisième paire; 5, base des lobes optiques débordant les pédoncules cérébraux; 6, tubercule optique; 7, base des hémisphères cérébraux; 1, nerf olfactif.

Fig. 227. Encéphale de la lamproie vu par sa face latérale. — N°. 1, moelle épinière; 2, feuillets du cervelet; 3, lobes optiques; 4, tige de l'hypophyse cérébrale; 5, hémisphères cérébraux; 6, pédicule olfactif.

Fig. 228. Même encéphale de la lamproie, double de grandeur naturelle. — N°. 1, moelle épinière; 2, lames latérales du cervelet, non réunies sur le milieu et dentelées en dedans; réunies en bas pour former le calamus scriptorius, en haut pour former la lame transverse analogue à la valvule de Vieussens; 3, lobes optiques; 4, partie des pédoncules correspondant aux couches optiques; 5, pédoncules de la glande pinéale; 6, glande pinéale.

Fig. 229. Face supérieure de l'encéphale de l'unau (bradypus didactylus). — A, moelle épinière; B, partie postérieure du lobe médian du cervelet; D, partie moyenne du même organe; C, partie latérale des hémisphères du cervelet; N°. 5, partie postérieure des hémisphères cérébraux; 1, partie moyenne de ces hémisphères; 2, 4, circonvolution longitudinale des hémisphères cérébraux; 3, partie antérieure des mêmes organes.

Fig. 230. Face supérieure de l'encéphale de l'ours (ursus arctos). — A, moelle épinière; C, lobe médian du cervelet; D, partie moyenne du même organe; B, partie postérieure des hémisphères du cervelet; A C, partie antérieure des mêmes hémisphères; H, partie postérieure des hémisphères cérébraux; E, circonvolutions moyennes; F, circonvolutions antérieures; G, hémisphère antérieur; J, terminaison des hémisphères en avant.

Fig. 231. Base du même encéphale. — A, pyramides antérieures; O, corps olivaires; T, trapèze de la moelle allongée ou petit pont; P, protubérance annulaire ou grand pont; H, lobe de l'hippocampe; L, lobe sphénoïdal; M, partie postérieure des hémisphères; R, champ olfactif; Y, racine interne du nerf olfactif; X, racine externe du même nerf; 1, bulbe du nerf olfactif; N N, base du lobe antérieur; N°. 1, nerf olfactif; 2, nerf optique; V, tubercule optique; 3, nerf de la troisième paire; 4, nerf pathétique; 5, nerf trijumeau; 6, nerf de la sixième paire; 7, nerfs acoustique et facial; 8, nerf pneumo-gastrique; 8 *bis*, nerf glosso-pharyngien; 9, neuvième paire et accessoire de Willis.

Fig. 232. Encéphale de la mangouste (viverra cafra). — A, moelle épinière; C, partie postérieure du lobe médian du cervelet; E, partie antérieure du même organe; D, partie antérieure des hémisphères du cervelet; B, partie postérieure des mêmes hémisphères; N°. 1, tubercules quadrijumeaux postérieurs; 2, tubercules quadrijumeaux antérieurs; 3, glande pinéale; 4, couche optique; 5, pédoncules antérieurs de la glande pinéale; 6, piliers antérieurs de ces voûtes renversés en avant; 7, corps striés.

Planche XII.

Encéphale des Mammifères et des Poissons.

Fig. 233. Moelle épinière et cervelet de l'esturgeon (acipenser sturio). — N°. 1, moelle épinière; 2, calamus scriptorius; 3, feuillets latéraux du cervelet roulés en spirales sur les côtés du quatrième ventricule; 4, saillie des pyramides antérieures dans le quatrième ventricule; 5, faisceau blanchâtre transversal vers le haut du quatrième ventricule; 6, lobe médian du cervelet renversé en avant de manière à laisser à découvert tout le quatrième ventricule.

Fig. 234. Base de l'encéphale du dauphin (delphinus delphis). — A, pyramides antérieures; O, corps olivaires; T, fossette quadrilatère correspondant au corps trapézoïde de la moelle allongée; P, protubérance annulaire; B C, partie postérieure des hémisphères du cervelet; D, lobe externe des mêmes hémisphères; E, lobe interne et inférieur du cervelet; H, lobe sphénoïdal; S, scissure de Sylvius; E G, lobe moyen des hémisphères cérébraux; K L, base du lobe antérieur des mêmes hémisphères; M, partie antérieure des hémisphères cérébraux; 2, nerf

optique; 3, nerf oculo-moteur commun; 5, nerfs trijumeaux; 6, sixième paire; 7, nerf facial; 7 *bis*, nerf acoustique; 8, nerf pneumo-gastrique; 8 *bis*, nerf glosso-pharyngien; 9, neuvième paire.

Fig. 235. Face supérieure de l'encéphale de l'esturgeon. — B, feuillets latéraux du cervelet; C, lobule postérieur du lobe médian du cervelet; D, lobule moyen du même organe; E, lobule antérieur; F, lobes optiques; G, couche optique et glande pinéale; H, partie postérieure des hémisphères cérébraux; K, bulbe antérieur des hémisphères cérébraux; L, pédicule olfactif; N°. 1, lobule olfactif; 2, cinquième paire; 5, septième paire; 8, nerf pneumo-gastrique; 8 *bis*, nerf glosso-pharyngien.

Fig. 236. Face supérieure de l'encéphale de l'aiguillat (squalus acanthias). — A, moelle épinière; B, feuillets internes du cervelet; X, feuillets externes du même organe roulés en spirales; C, partie postérieure du lobe médian du cervelet, étendu sur le quatrième ventricule et divisé par un sillon longitudinal sur sa partie moyenne; D, partie antérieure du lobe médian du même organe, recouvrant la partie postérieure des tubercules quadrijumeaux ou lobes optiques, et divisé, de même que la partie postérieure, par un raphé médian; ces deux parties sont de plus séparées l'une de l'autre par un sillon transversal, sillon au-dessous duquel se fait l'insertion de la quatrième paire de nerfs; E, lobes optiques; F, pédoncules cérébraux correspondant à la couche optique; G, partie moyenne et supérieure des hémisphères cérébraux; H, partie antérieure des mêmes hémisphères; N°. 1, première paire; 2, deuxième paire; 3, troisième paire; 4, quatrième paire; 5, nerfs trijumeaux; 7, nerfs acoustique et facial; 8, nerfs pneumo-gastrique et glosso-pharyngien.

Fig. 237. Face supérieure de l'encéphale de l'ange (squalus squatina). — A, moelle épinière; B, tubercule cérébelleux; C, feuillets latéraux du cervelet; D, lobe médian du cervelet superposé sur le quatrième ventricule; E, lobes optiques; F, pédoncules cérébraux correspondant à la couche optique; G, partie moyenne des hémisphères cérébraux; H, partie antérieure des mêmes hémisphères; N°. 1, nerf olfactif; 2, nerf optique; 3, troisième paire; 4, nerf pathétique; 7, 8, nerfs trijumeaux, acoustique et facial, réunis; 9, huitième paire et glosso-pharyngien.

Fig. 238. Hypophyse cérébrale de l'ours déplissée. — N°s. 1, 2, feuillet de l'hypophyse cérébrale enveloppant un tubercule arrondi et pédiculé; 3, situé dans le centre.

Fig. 239. Même organe non déplissé. — N°. 1, feuillets réunis enveloppant le tubercule central; 2, tubercule central; pédicule ou tige de l'hypophyse cérébrale.

Fig. 240. Encéphale du coati-roux (viverra nasua). — N°. 1, moelle épinière; 2, lobe externe des hémisphères du cervelet; 3, lobe interne des mêmes hémisphères; 4, partie postérieure du lobe médian du cervelet; 5, partie moyenne du même lobe; 6, partie antérieure du lobe médian; 7, tubercules quadrijumeaux; 8, 9, 11, demi-centre ovale des hémisphères; 10, corps calleux; 12, radiations du demi-centre ovale.

Fig. 241. Encéphale du mandrill déplissé. — N°. 1, moelle épinière; 2, feuillets externes du cervelet; 3, noyau médullaire du même organe; 4, saillie des pyramides antérieures dans le quatrième ventricule; 5, tubercules quadrijumeaux postérieurs; 6, tubercules quadrijumeaux antérieurs; 7, couches optiques; 8, pédoncules antérieurs de la glande pinéale, présentant en arrière le demi-tubercule du cervelet; 17, corps strié; 9, piliers antérieurs de la voûte, offrant leur rapport avec la commissure antérieure et les pédicules antérieurs de la glande pinéale, et renversés à cet effet d'arrière en avant; 10, partie inférieure du corps calleux renversée sur les côtés; 11, 12, 13, radiations de la matière médullaire vers la périphérie des hémisphères cérébraux; 14, pédoncules postérieurs de la voûte à trois piliers; 15, corne d'Ammon détachée de la partie postérieure du ventricule latéral; 16, partie du corps frangé qui environne en arrière la corne d'Ammon.

Fig. 242. Encéphale déplissé du coati-roux. — A, moelle épinière; 3, noyau médullaire du cervelet avec ses diverses radiations; 5, tubercules quadrijumeaux postérieurs; 6, tubercules quadrijumeaux antérieurs; 7, glande pinéale; 8, corne d'Ammon; 9, partie postérieure de la voûte à trois piliers; 10, partie moyenne de la même voûte; 11, partie moyenne du corps calleux rejetée sur les côtés; 12, partie antérieure du corps calleux, offrant les deux lames du septum lucidum qui le réunissent à la partie antérieure de la voûte; 13, 14, 15, 16, radiations de la matière médullaire dans la périphérie des hémisphères; 18, corps striés avec la lame cornée en dedans.

Planche XIII.

Encéphale des Mammifères.

Fig. 243. Face latérale de la moelle allongée du chevreau (capra hircus). — N°. 1, cordon antérieur de la moelle épinière; O, matière grise interposée entre les cordons antérieurs et postérieurs, ou tubercule cendré

de Rolando ; R, pyramide postérieure ; S, pédoncule inférieur du cervelet ; X P, pyramide antérieure ; 16, faisceaux en forme d'arc, de Sanctorini et de Rolando, situés à la base de l'olive ; 6, faisceaux transverses et profonds du trapèze de la moelle allongée, dans l'interstice desquels on voit descendre l'insertion de la sixième paire de nerfs ; 5, face postérieure de la protubérance annulaire ; 2, nerf accessoire de Willis ; 3, corps rhomboïdal du cervelet ; 15, renflement acoustique des frères Wenzel ; 14, nerf acoustique et facial ; 5 *bis*, nerf trijumeau 7, tubercules quadrijumeaux ; 8, partie postérieure de la couche optique ; 9, nerf de la troisième paire ; 10, tubercule optique ; 12, tige pituitaire relevée ; 11, nerfs optiques réunis ; 16, faisceau qui, des tubercules quadrijumeaux, se porte au nerf optique.

Fig. 244. Face supérieure de l'encéphale du tatou (dasypus sexcinctus). — N°. 1, moelle épinière ; 2, lobe médian du cervelet ; 3, hémisphère du même organe ; 4, tubercules quadrijumeaux postérieurs ; 5, tubercules quadrijumeaux antérieurs ; 6, couche optique avec les pédoncules antérieurs de la glande pinéale ; 7, commissure antérieure ; 8, partie antérieure des hémisphères cérébraux.

Fig. 245. Face postérieure de la moelle allongée. — N°. 1, cordon pyramidal postérieur, formant en arrière du quatrième ventricule les bords du calamus scriptorius ; 2, tubercule cendré de matière grise, interposé entre les cordons antérieurs de la moelle épinière et le corps restiforme ou le pédoncule inférieur du cervelet ; 3, pédoncule inférieur du cervelet ou cordon restiforme, formant la plus grande partie des cordons postérieurs de la moelle épinière ; 4, dilatation de la pyramide postérieure sur les côtés du quatrième ventricule ; 5, matière grise du quatrième ventricule, faisant suite à celle que contient l'intérieur de la moelle épinière ; 6, tubercule gris des frères Wenzel, placé en travers et au-dessus du pédoncule inférieur du cervelet et de la pyramide postérieure ; 8, saillie de la partie postérieure des pyramides antérieures dans le quatrième ventricule ; 9, faisceaux médullaires irréguliers dont l'usage n'est pas connu, indiqués par Haller, Sanctorini et le professeur Rolando ; 7, partie latérale du cervelet ; 10, faisceaux composant le pédoncule supérieur du cervelet ; 11, quatrième paire de nerfs ; 12, 13, tubercules quadrijumeaux ; 14, pédoncules de la glande pinéale ; 15, glande pinéale ; 16, commissure supérieure des tubercules quadrijumeaux, analogue à la grande commissure qui s'observe entre les lobes optiques des oiseaux.

Fig. 246. Base de l'encéphale du tatou. — N°. 1, entrecroisement des pyramides antérieures ; 8, faisceaux médullaires qui environnent les corps olivaires et qui se croisent en haut et en bas de ce corps : ces faisceaux

ne sont visibles que chez quelques mammifères et l'homme ; T, trapèze de la moelle allongée ; P, pont de Varole ; 7, septième paire de nerfs ; 5, nerfs trijumeaux ; 2, nerfs optiques ; A H, lobe de l'hippocampe ; G, partie moyenne des hémisphères cérébraux ; F, partie antérieure des mêmes organes. (Cette figure, ainsi que la 244e, est représentée au tiers de sa grandeur naturelle.)

Fig. 247. Encéphale d'un fœtus humain au terme de la naissance. — A, moelle épinière ; 8, entrecroisement des cordons pyramidaux : à cet âge, on voit distinctement les faisceaux de droite passer à gauche, et ceux de gauche à droite ; 9, 10, insertion des nerfs de la moelle allongée dans l'épaisseur des fibres de la matière médullaire ; 12, corps olivaire, environné par les faisceaux en forme d'arcs qui le circonscrivent ; 6, nerfs trijumeaux ; 5, pont de Varole ; 4, nerf accessoire de la troisième paire ; 3, troisième paire ; 2, 2, nerf optique ; 14, éminences mamillaires.

Fig. 248. Face supérieure de l'encéphale du chameau à deux bosses (camelus bactrianus). — A, moelle épinière ; B, partie postérieure du lobe médian du cervelet ; I, partie moyenne du même organe ; C, hémisphères du cervelet ; D, partie postérieure des hémisphères cérébraux ; E, circonvolutions postérieures des hémisphères ; F, circonvolutions moyennes des mêmes organes ; G, circonvolutions antérieures ; H, sillon transverse qui divise la face supérieure des hémisphères.

Fig. 249. Base du même encéphale. — N°. 10, faisceaux croisés de la partie inférieure de la pyramide antérieure ; 11, nerf accessoire de Willis ; A, pyramide antérieure ; 9, neuvième paire de nerfs ; 8, nerf pneumogastrique ; O, corps olivaire ; T, corps trapézoïde de la moelle allongée ; P, protubérance annulaire ; 7, nerf acoustique ; 7 *bis*, nerf facial ; 6, sixième paire ; 5, nerf trijumeau ; 4, nerf pathétique ; 3, troisième paire de nerfs ; B, tubercule optique ; H, lobe de l'hippocampe ; G, lobe sphénoïdal ; A C, partie postérieure des hémisphères ; R, champ olfactif ; Y, racine interne du nerf olfactif ; X, racine externe du même nerf ; K, lobe antérieur des hémisphères cérébraux ; N°. 1, nerf olfactif ; 2, nerf optique.

Fig. 251. Base de l'encéphale du porc-épic (hystrix cristata). — A, pyramide antérieure dont les faisceaux intérieurs sont entrecroisés ; O, corps olivaires ; T, corps trapézoïde ; P, protubérance annulaire ; H, lobe de l'hippocampe ; 6, partie moyenne de l'hémisphère ; F, partie antérieure du même organe ; R, champ olfactif ; X, racine externe du nerf olfactif ; Y, racine interne ; N°. 1, nerf olfactif ; 2, nerf optique ; 3, troisième paire de nerfs ; 4, nerf pathétique ; 5, nerf de la cinquième paire ; 6, nerf de la sixième paire ; 7, nerf facial ; 7 *bis*, nerf acous-

tique; 8, 8 *bis*, nerfs pneumo-gastrique et glosso-pharyngien; 9, neuvième paire de nerfs.

Fig. 254. Base de l'encéphale de la mangouste du Cap (viverra Cafra). — 9, neuvième paire; O, corps olivaires; T, trapèze de la moelle allongée; P, pont de Varole; 8, nerfs pneumo-gastrique et glosso-pharyngien; 7, nerfs auditif et facial; 5, nerfs trijumeaux; 6, nerfs de la sixième paire; 4, nerf pathétique; 3, nerf de la troisième paire; 2, nerf optique; B, tubercule optique; R, champ olfactif; H, lobe de l'hippocampe; G, lobe antérieur des hémisphères cérébraux.

Fig. 250. Face supérieure du Kanguroo géant (macropus major). — A, moelle épinière; B C, lobe médian du cervelet; B, lobe externe des hémisphères du cervelet; C, lobe interne des mêmes organes; D, circonvolutions postérieures des hémisphères cérébraux; K, circonvolutions moyennes; G, circonvolutions antérieures; E F, circonvolutions latérales.

Fig. 252. Face supérieure de l'encéphale du porc-épic. — A, moelle épinière; B C, lobe médian du cervelet; C B, hémisphère du même organe; L, partie postérieure des hémisphères cérébraux; K, partie moyenne des mêmes organes; F, partie antérieure; E D, partie latérale des hémisphères cérébraux.

Fig. 253. Section longitudinale de l'encéphale de l'unau. — 8, cordons de la moelle allongée; 9, radiation du plexus médullaire du cervelet; 5, commissure postérieure; 5 *bis*, lame des tubercules quadrijumeaux; 4, centre médullaire de la couche optique; 3, troisième paire; 1, tubercule optique et voûte à trois piliers; 2, nerf optique; 6, commissure antérieure; 7, corps calleux; 10, circonvolutions internes des hémisphères.

Planche XIV.

Encéphale des Mammifères.

Fig. 256. Face supérieure de l'encéphale de la taupe commune (talpa europæa). A, moelle épinière; C, lobe médian du cervelet; D, hémisphères du même organe; A C, partie postérieure des hémisphères du cerveau recouvrant le quart antérieur des hémisphères du cervelet; I, partie postérieure des hémisphères du cerveau; K, sillon transversal divisant

la face supérieure des hémisphères du cerveau ; N, partie antérieure des hémisphères ; E, lobule olfactif.

Fig. 257. Crâne et branche moyenne de la cinquième paire de la taupe. — N° 1, branche moyenne de la cinquième paire à son entrée dans la fosse zygomatique; 2, division de cette branche; 3, rameau oculaire qui se porte dans le globe de l'œil; 4, globe de l'œil; 5, division de la branche inférieure dans la partie antérieure du museau.

Fig. 258. Base de l'encéphale du castor (castor fiber). — A, moelle épinière; B, pyramides antérieures; O, corps olivaires; T, trapèze de la moelle allongée; P, pont de Varole; H, lobe de l'hippocampe; K, partie postérieure des hémisphères cérébraux; G, partie moyenne des mêmes hémisphères; F F, partie antérieure; R, champ olfactif; S, scissure de Sylvius; X, racine externe du nerf olfactif; Y, racine interne du même nerf; N°. 1, bulbe du nerf olfactif; 2, nerf optique; 3, troisième paire; 3 *bis*, tubercule optique et hypophyse cérébrale; 4, quatrième paire; 5, nerfs trijumeaux; 7, nerfs facial et acoustique; 8, nerf pneumo-gastrique; 8 *bis*, nerf glosso-pharyngien et accessoire de Willis; 9, neuvième paire et première paire cervicale.

Fig. 259. Branche moyenne de la cinquième paire de la chrysochlore du Cap (talpa asiatica). — N°. 1, entrée de la branche moyenne du nerf trijumeau dans la fente sphénoïdale; 2, branche inférieure de ce nerf; 3, branche oculaire se rendant à la partie postérieure du globe de l'œil; 4, globe de l'œil; 5, division de la branche inférieure dans la partie antérieure du museau.

Fig. 260. Base de l'encéphale de la taupe. — A, moelle épinière; B, pyramides antérieures; C, moelle allongée; D, pédoncules cérébraux correspondant au passage des nerfs optiques, qui manquent chez cet animal; H, tubercules postérieurs du lobe de l'hippocampe; C H, tubercule antérieur du même lobe; E, lobule olfactif; 2, pont de Varole; 6, partie postérieure des hémisphères cérébraux; 5, nerfs trijumeaux, à l'insertion desquels on remarque un tubercule très-prononcé sur la moelle allongée; 7, nerfs acoustique et facial; 8, nerf pneumo-gastrique; 8 *bis*, neuvième paire.

Fig. 261. Face supérieure de l'encéphale du bouc de la Haute-Égypte. — N°. 1, moelle épinière; 2, partie postérieure du lobe médian du cervelet; B, partie moyenne du même lobe; 3, lobe interne de l'hémisphère du cervelet; 4, lobe externe des mêmes hémisphères; C, partie postérieure interne des hémisphères cérébraux; A C, partie postérieure externe des mêmes hémisphères; 5, circonvolutions postérieures des hémisphères cérébraux; 6, 6, 7, 7, circonvolutions moyennes et cen-

trales des hémisphères; 8, 8, circonvolutions moyennes et latérales des mêmes organes; A, sillon transversal divisant la face supérieure de chaque hémisphère; 9, 9, circonvolutions centrales antérieures; 10, 10, circonvolutions latérales du lobe antérieur.

Fig. 262. Base de l'encéphale du même animal. — A, moelle épinière; B, pyramide antérieure; O, corps olivaires; T, trapèze de la moelle allongée; P, protubérance annulaire; B *bis*, tubercule optique; H H, lobe de l'hippocampe; S, scissure de Sylvius; R, champ olfactif; Y, racine interne du nerf olfactif; X, racine externe du même nerf; G, lobe sphénoïdal; F F, partie antérieure latérale du lobe antérieur; M, partie centrale du même lobe; 1, pédicule du nerf olfactif; 2, nerf optique; 3, nerf oculo-moteur commun; 4, nerf pathétique; 5, nerfs trijumeaux; 6, nerf de la sixième paire; 7, nerf facial; 7 *bis*, acoustique; 8, nerf pneumo-gastrique; 8 *bis*, nerf glosso-pharyngien; 9, neuvième paire et accessoire de Willis.

Fig. 263. Hypophyse cérébrale du castor développée. — N°. 1, tubercule de l'hypophyse avec son pédicule; 2, lame qui enveloppe le tubercule; 3, pédicule de l'hypophyse cérébrale.

Fig. 264. Face supérieure de l'encéphale du lion (felis leo). — N°. 1, moelle épinière; 2, lobe médian du cervelet; 3, partie postérieure des hémisphères du même organe; 4, partie antérieure des hémisphères du cervelet; 5, circonvolutions de l'hémisphère cérébral postérieur; 6, 7, circonvolutions supérieures et internes des hémisphères; 8, circonvolutions moyennes du même organe; 11, circonvolutions externes et latérales; 9, 10, circonvolutions antérieures. (Cette figure est représentée au quart de sa grandeur naturelle.)

Fig. 266. Base du même encéphale. — A, pyramide antérieure; O, corps olivaires; T, trapèze de la moelle allongée; P, protubérance annulaire; H, lobe de l'hippocampe; G, lobe sphénoïdal; K, partie postérieure de l'hémisphère; S, scissure de Sylvius; R, champ olfactif; X, racine externe du nerf olfactif; Y, racine interne du même nerf; E, lobule olfactif; F, partie antérieure de l'hémisphère cérébral.

Fig. 265. Face supérieure de l'encéphale du castor. — N°. 1, moelle épinière; 2, lobule postérieur du lobe médian du cervelet; B, lobule antérieur du même lobe; D, lobe interne et supérieur de l'hémisphère du cervelet; 3, partie postérieure des hémisphères du cervelet; 4, lobe externe des hémisphères du même organe; C, tubercules quadrijumeaux et glande pinéale; 5, partie postérieure des hémisphères cérébraux; 7, circonvolutions centrales internes de l'hémisphère; 8, circonvolutions latérales moyennes; 9, circonvolutions centrales antérieures; 10, circonvolutions antérieures latérales.

Fig. 267. Section longitudinale de l'encéphale de la taupe. — N°. 1, moelle épinière; 2, centre médullaire du cervelet; 3, racine du pilier antérieur; 4, corps calleux; 5, tubercule du lobe de l'hippocampe; 6, lobule olfactif; 7, plexus médullaire de l'intérieur de la couche optique; 8, faisceau de la pyramide antérieure.

Fig. 268. Branche moyenne du nerf trijumeau du rat-taupe du Cap (M. Capensis). — N°. 1, tronc du nerf à son entrée dans la fente sphénoïdale; 3, rameau oculaire qui se porte dans le globe de l'œil; 4, globe de l'œil; 5, branche inférieure du même nerf; 7, branche inférieure du nerf oculaire, qui se distribue à la glande volumineuse qui environne le globe de l'œil; 6, division de la branche inférieure du nerf dans la partie antérieure du museau.

Fig. 288. Déplissement de l'encéphale de la tortue. — N°. 1, moelle épinière; 2, cordon olivaire; 3, cordon restiforme; 4, cordon pyramidal antérieur; 5, épanouissement du cordon restiforme dans le cervelet; épanouissement du cordon olivaire dans les lobes optiques ou tubercules quadrijumeaux; 7, divergence de la pyramide antérieure dans l'épaisseur du pédoncule cérébral; 8, faisceau de communication du cordon olivaire avec le cordon pyramidal antérieur; 9, 10, épanouissement du cordon pyramidal dans l'intérieur de l'hémisphère cérébral; 11, lobule olfactif; 12, pédicule olfactif.

Fig. 289. Déplissement du pédoncule cérébral et de la moelle allongée de l'homme. — N°. 1, partie centrale du cordon pyramidal antérieur; 2, faisceaux en forme d'arcs, situés à la partie inférieure de l'olive, et qui font communiquer le cordon postérieur de la moelle allongée avec le cordon antérieur; 4, corps olivaires; 5, cordon moyen de la moelle allongée situé en avant du cordon restiforme; 3, cordon pyramidal antérieur; 6, ligne de matière grise qui sépare les cordons antérieurs des postérieurs; 10, cordon restiforme et pédoncule inférieur du cervelet; 9, cordon olivaire; 8, faisceau médullaire qui du corps restiforme va rejoindre le cordon olivaire; 12, partie postérieure du pédoncule cérébral; 13, tubercules quadrijumeaux; 14, épanouissement d'une partie des cordons olivaires dans les tubercules quadrijumeaux; 16, faisceaux olivaires qui se rendent dans la partie postérieure de la couche optique; 11, cordon pyramidal antérieur, recevant un faisceau considérable du cordon moyen de la moelle allongée, situé au-devant du cordon restiforme; 15, jonction du cordon pyramidal avec une partie des faisceaux du cordon olivaire; 17, tractus médullaire inférieur de la couche optique; 18, entrée de la pyramide antérieure au-devant de la couche optique; 19, centre de la couche optique.

Planche XV.

Encéphale des Mammifères.

Fig. 269. Face supérieure de l'encéphale du daman (hyrax capensis). — N°. 1, moelle épinière; 2, lobe médian du cervelet; 3, lobe externe de l'hémisphère du cervelet; 4, lobe interne du même hémisphère; 5, circonvolutions postérieures de l'hémisphère cérébral; 6, 10, circonvolutions moyennes; 8, 9, circonvolutions centrales; 7, 7, circonvolution latérale antérieure; N, N, partie antérieure des hémisphères cérébraux.

Fig. 270. Face supérieure de l'encéphale du zemni (mus typhlus). — A, moelle épinière; C, lobe médian du cervelet; D, hémisphère du même organe; G, partie postérieure de l'hémisphère cérébral; F, partie antérieure du même organe; E, lobule olfactif.

Fig. 271. Encéphale de la gazelle. — N°. 1, moelle épinière; 2, pyramide postérieure et calamus scriptorius; 3, noyau médullaire du cervelet; 4, 5, 6, radiation médullaire de ce noyau; 8, tubercules quadrijumeaux postérieurs; 9, tubercule quadrijumeau antérieur; 10, glande pinéale; 11, pédoncules antérieurs de la glande pinéale.

Fig. 272. Base de l'encéphale du zemni. — O, corps olivaires; X, pyramide antérieure; T, trapèze de la moelle allongée et pont de Varole; S, base des pédoncules cérébraux correspondant au plancher du troisième ventricule; R, partie des pédoncules correspondant à l'adhérence du nerf optique qui manque chez cet animal, de même que chez la taupe on remarque en cet endroit 6 ou 7 faisceaux médullaires transverses à la superficie de cette portion des pédoncules; G, partie postérieure de l'hémisphère cérébral; H, lobule postérieur du lobe de l'hippocampe; C, H, lobule moyen du même organe; E, lobule olfactif.

Fig. 273. Base de l'encéphale du daman. — A, pyramides antérieures; B, hémisphères du cervelet; O, corps olivaires; T, trapèze de la moelle allongée; P, protubérance annulaire; H, lobe de l'hippocampe; S, scissure de Sylvius; E, G, hémisphère antérieur; N°. 2, nerf optique; 3, troisième paire de nerf; 4, quatrième paire; 5, nerfs trijumeaux; 7, nerfs facial et acoustique; 9, neuvième paire.

Fig. 274. Face supérieure de l'encéphale du cheval (equus caballus). — A, moelle épinière; C, lobule postérieur du lobe médian du cervelet; B, lobule

médian du même organe déjeté sur la partie gauche de la face supérieure du cervelet; E, lobule antérieur du lobe médian du cervelet; D, C, lobe interne des hémisphères du cervelet; K, lobe externe du même organe; A, C, partie postérieure des hémisphères cérébraux; D, D, M, circonvolutions postérieures des mêmes organes; E, E, F, F, circonvolutions moyennes des hémisphères cérébraux; G, G, circonvolutions antérieures; N, O, Y, circonvolutions latérales.

Fig. 275. Base du même encéphale. — A, pyramides antérieures; O, corps olivaires; T, trapèze de la moelle allongée; P, protubérance annulaire; B, tubercule optique; H, lobe de l'hippocampe; C, partie postérieure des hémisphères cérébraux; E, partie moyenne; G, partie antérieure des même organes; M, terminaison antérieure des deux hémisphères; N°. 1, pédicule du nerf olfactif; R, champ olfactif; X, racine externe du nerf olfactif; Y, racine interne du même nerf; S, lobe sphénoïdal; 2, nerf optique; 3, troisième paire; 4, quatrième paire; 5, nerfs trijumeaux; 6, sixième paire; 7, nerf facial; 7 *bis*, nerf acoustique; 8, nerf pneumo-gastrique; 9, neuvième paire et première paire cervicale.

Fig. 276. Face supérieure de l'encéphale du lérot (mus nitela). — A, moelle épinière; C, lobe médian du cervelet; D, hémisphères du même organe; B, partie moyenne des hémisphères cérébraux; F, partie antérieure; E, lobule olfactif.

Fig. 277. Intérieur de l'encéphale du zemni. — N°. 1, tubercules quadrijumeaux postérieurs; 2, tubercules quadrijumeaux antérieurs; 3, glande pinéale avec ses pédoncules antérieurs; 4, couche optique; 5, voûte à trois piliers renversée en avant; 6, 7, corps strié.

Fig. 278. Face supérieure de l'encéphale de la marte commune (mustela martes). — A, moelle épinière; B, lobe médian du cervelet; C, hémisphères du même organe; A, C, partie postérieure des hémisphères cérébraux; 7, 7, circonvolutions centrales moyennes; 9, circonvolutions centrales antérieures; 8, 11, circonvolutions latérales moyennes; 10, circonvolutions latérales antérieures.

Fig. 279. Déplissement de l'encéphale de la loutre. — N°. 1, moelle épinière; 2, pyramide postérieure et calamus scriptorius; 3, noyau médullaire du cervelet; 5, pyramides antérieures dans l'intérieur du quatrième ventricule; 7, tubercules quadrijumeaux postérieurs avec leur commissure supérieure; 8, tubercules quadrijumeaux antérieurs, incisés sur leur partie moyenne; 9, commissure antérieure; 10, glande pinéale avec ses pédoncules; 11, partie antérieure de la voûte à trois piliers; 13, circonvolution interne des hémisphères avec le corps calleux incisé sur sa partie médiane; 14, 15, circonvolutions antérieures

et internes de l'hémisphère cérébral; 16, circonvolutions supérieures; B, corne d'Ammon; 17, corps frangé de la corne d'Ammon.

Fig. 280. Base de l'encéphale de la marte. — A, pyramide antérieure; O, corps olivaires; T, trapèze de la moelle allongée; P, protubérance annulaire; H, lobe de l'hippocampe; R, champ olfactif; X, racine externe du nerf olfactif; Y, racine interne du même nerf; C, base des hémisphères du cervelet; D, lobe sphénoïdal; E, base du lobe antérieur des hémisphères cérébraux; N°. 1, nerf olfactif; 2, nerf optique; 3, troisième paire; 4, quatrième paire; 5, cinquième paire; 6, sixième paire; 7, facial; 7 *bis*, nerf acoustique; 8, 8 *bis*, nerfs pneumo-gastrique et glosso-pharyngien; 9, neuvième paire.

Fig. 291. Encéphale de la taupe. — A, moelle épinière; C, cervelet; N°. 1, tubercules quadrijumeaux postérieurs; 2, tubercules quadrijumeaux antérieurs; 3, couches optiques; 4, partie antérieure des hémisphères cérébraux; 5, intérieur des hémisphères cérébraux, relevé pour mettre à nu la couche optique; E, lobule olfactif.

Fig. 292. Intérieur de l'encéphale de zemni. — N°. 1, moelle épinière; 2, lobe médian du cervelet; 3, hémisphères du même organe; 4, tubercules quadrijumeaux postérieurs; 5, tubercules quadrijumeaux antérieurs; 6, couche optique; 7, portion de la voûte à trois piliers; 8, partie interne de l'hémisphère, présentant un fragment du corps calleux; 9, partie postérieure de l'hémisphère cérébral.

Planche XVI.

Encéphale des Mammifères.

Fig. 294. Face supérieure du lama (camelus lama). — A, moelle épinière; C, partie postérieure du lobe médian du cervelet; R, partie antérieure du même organe; D, C, lobe interne des hémisphères du cervelet; A, D, lobe externe des mêmes hémisphères; A, C, partie postérieure des hémisphères cérébraux; D, D, circonvolutions postérieures; E, E, F, F, circonvolutions moyennes; G, G, circonvolutions antérieures; N, I, circonvolutions latérales.

Fig. 295. Base de l'encéphale du même animal. — A, moelle épinière; O, corps olivaires; T, trapèze de la moelle allongée au petit pont; P, protubérance annulaire; V, tubercule optique; H, lobe de l'hippocampe;

G, lobe sphénoïdal; S, scissure de Sylvius; R, champ olfactif; X, racine externe du nerf olfactif; Y, racine interne; F, base du lobe antérieur des hémisphères cérébraux; N°. 1, nerf olfactif; 2, nerf optique; 3, nerf oculo-moteur commun; 4, nerf pathétique; 5, nerfs trijumeaux; 6, nerf de la sixième paire; 7, nerf facial; 7 *bis*, nerf acoustique; 8, 8 *bis*, nerfs pneumo-gastrique et glosso-pharyngien; 9, neuvième paire et première paire des nerfs cervicaux; K, L, M, N, base des hémisphères du cervelet.

Fig. 293. Hypophyse cérébrale du lama. — N°s. 1, 4, tubercule central de l'hypophyse; 2, 3, lames qui enveloppent le tubercule; 5, pédicule de l'hypophyse.

Fig. 296. Face supérieure de l'encéphale du hérisson (erinaceus europæus). — A, moelle épinière; C, lobe médian du cervelet; D, D, hémisphères du même organe; G, partie moyenne des hémisphères cérébraux; F, partie antérieure; E, lobule olfactif.

Fig. 297. Base de l'encéphale du même animal. — A, moelle allongée; T, trapèze de la moelle allongée et pont de Varole; H, lobe de l'hippocampe S, scissure de Sylvius; G, partie antérieure des hémisphères cérébraux; E, base du lobule olfactif; N°. 2, nerf optique; 4, quatrième paire; 5, nerfs trijumeaux; 7, septième et huitième paires; K, tubercule optique.

Fig. 298. Face supérieure de l'encéphale du pecari (sus tajassu). A, moelle épinière; C, partie postérieure du lobe médian du cervelet; C, I, lobe interne des hémisphères du cervelet; D, lobe externe des mêmes organes; C, 2, partie antérieure du lobe médian du cervelet: D, D, circonvolutions postérieures des hémisphères cérébraux; E, E, F, F, circonvolutions moyennes des mêmes organes; G, N, circonvolutions latérales; A, C, partie postérieure des hémisphères cérébraux.

Fig. 299. Base de l'encéphale du kanguroo géant. — A, corps pyramidal antérieur; O, corps olivaires; T, trapèze de la moelle allongée; P, protubérance annulaire; R, champ olfactif; S, scissure de Sylvius, X, racine externe du nerf olfactif; N°. 1, nerf olfactif; 2, nerf optique; 3, troisième paire; 4, nerf pathétique; 4 *bis*, tubercule optique; 5, nerfs trijumeaux; 6, sixième paire; 7, nerf facial; 7 *bis*, nerf acoustique; 8, nerf glosso-pharyngien; 8 *bis*, nerf pneumo-gastrique; 9, neuvième paire; 10, nerf accessoire de Willis; 17, lobe de l'hippocampe.

Fig. 300. Base de l'encéphale du pecari. — N°. 11, pyramide antérieure; O, corps olivaires; T, trapèze de la moelle allongée; P, protubérance annulaire; 17, lobe de l'hippocampe; N, lobe sphénoïdal; S, scissure de Sylvius; X, racine externe du nerf olfactif; Y, racine interne du même nerf;

R, champ olfactif; M, partie antérieure des hémisphères cérébraux; 1, nerf olfactif; 2, nerfs optiques; 16, tubercule optique; 3, troisième paire; 4, quatrième paire; 5, nerfs trijumeaux; 6, sixième paire; 7, nerf facial; 7 *bis*, nerf acoustique; 8, 8 *bis*, nerfs pneumo-gastrique et glosso-pharyngien; 9, neuvième paire; 10, accessoire de Willis; 13, base des hémisphères du cervelet; 18, partie antérieure et latérale des hémisphères cérébraux; 19, terminaison antérieure des mêmes organes.

FIN DE L'EXPLICATION DES PLANCHES.

IMPRIMERIE DE GUEFFIER, RUE GUÉNÉGAUD, N°. 51.

Etat primitif de l'Encéphale dans les quatre Classes.

Pl. 1.

Oiseaux.

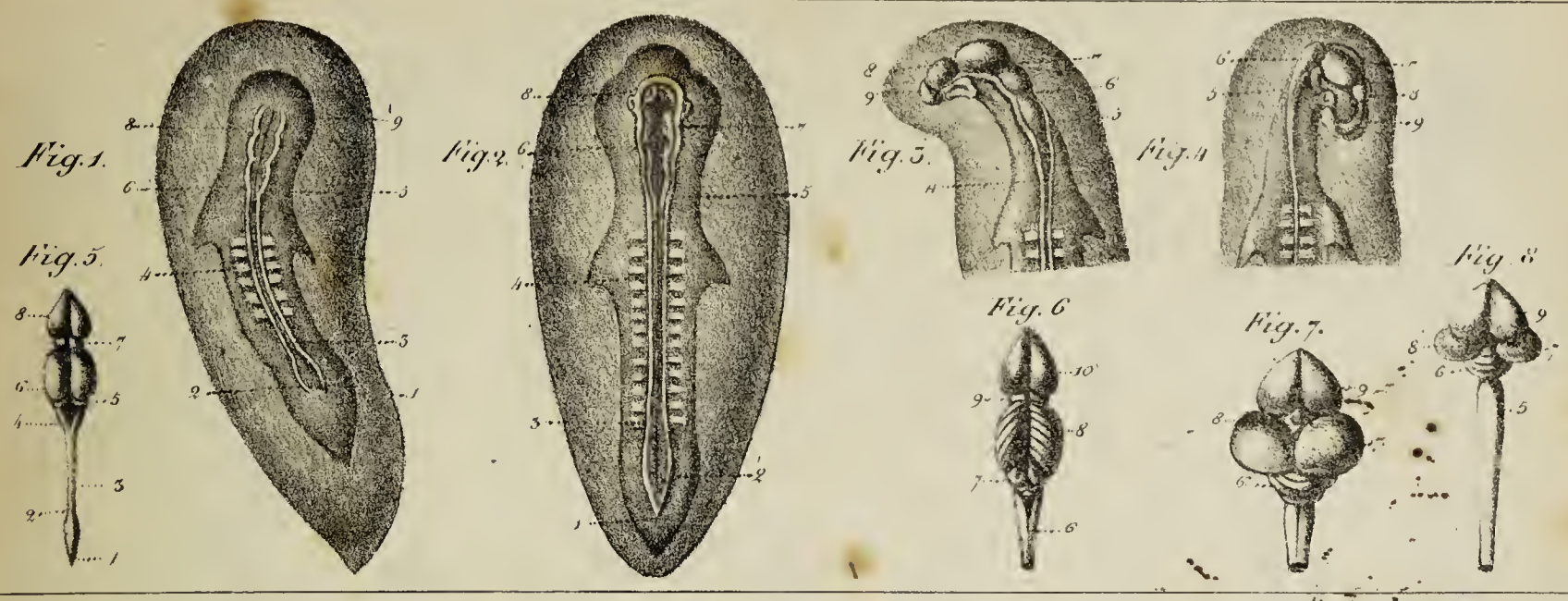

Reptiles. Poissons.

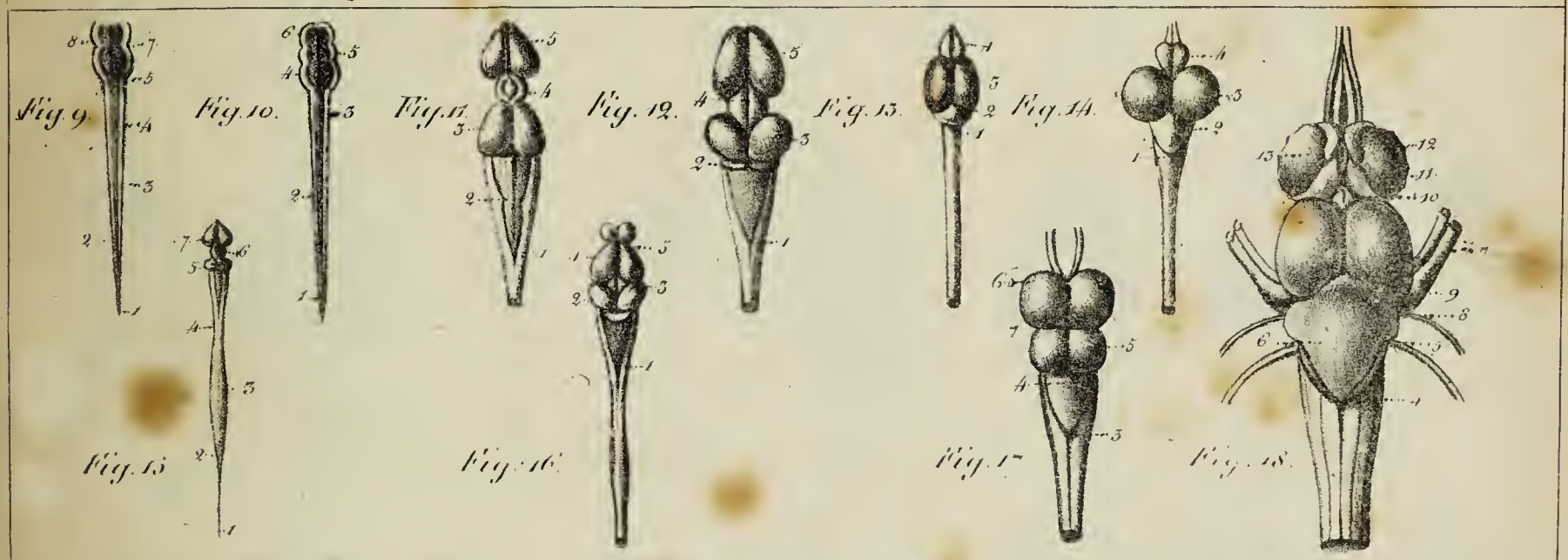

Mammifères. Homme.

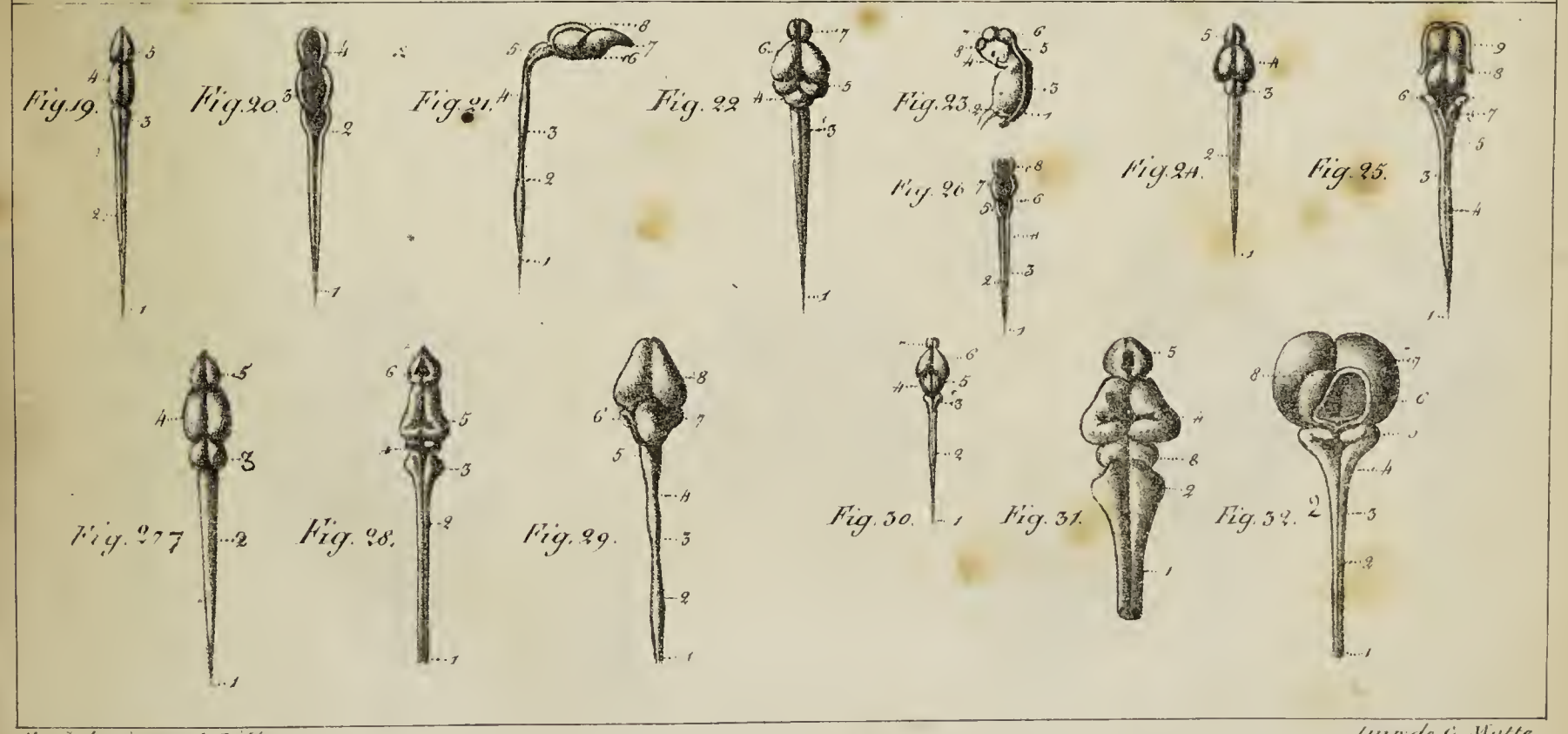

Perdel pinx. et Litho.

Imp. de C. Motte.

Formations de l'Encéphale dans les quatre Classes.



Fortelpoux et lith.

Imp. de C. Motte

Embryons Fig 33,34,35,36,37,38,39,40,41, Poulet. 42,43,44, Grenouille, 45 Renard 46,9 Mouton. 48. Cuvier 49 50, Veau. 51, 55.56.57, 60, Lapin 53,54,58,59 62, Sarigue 61, Didelphes Marsicou. 66, Maimon 63.64.65.67.68. 69.70,71.72.73.74.75, Homme.

Oiseaux.



Pertel pinx et lithog

Imp. de C. Motte

Fig. 77. Casoar, 78, Casoar 80, Autruche, 81, Perroquet d'Afrique, 82 Perroquet d'Afrique. 83. Casoar, 84 Perroquet d'Afrique, 85, Poule 86, Perroquet d'Afrique, 87 Poule.

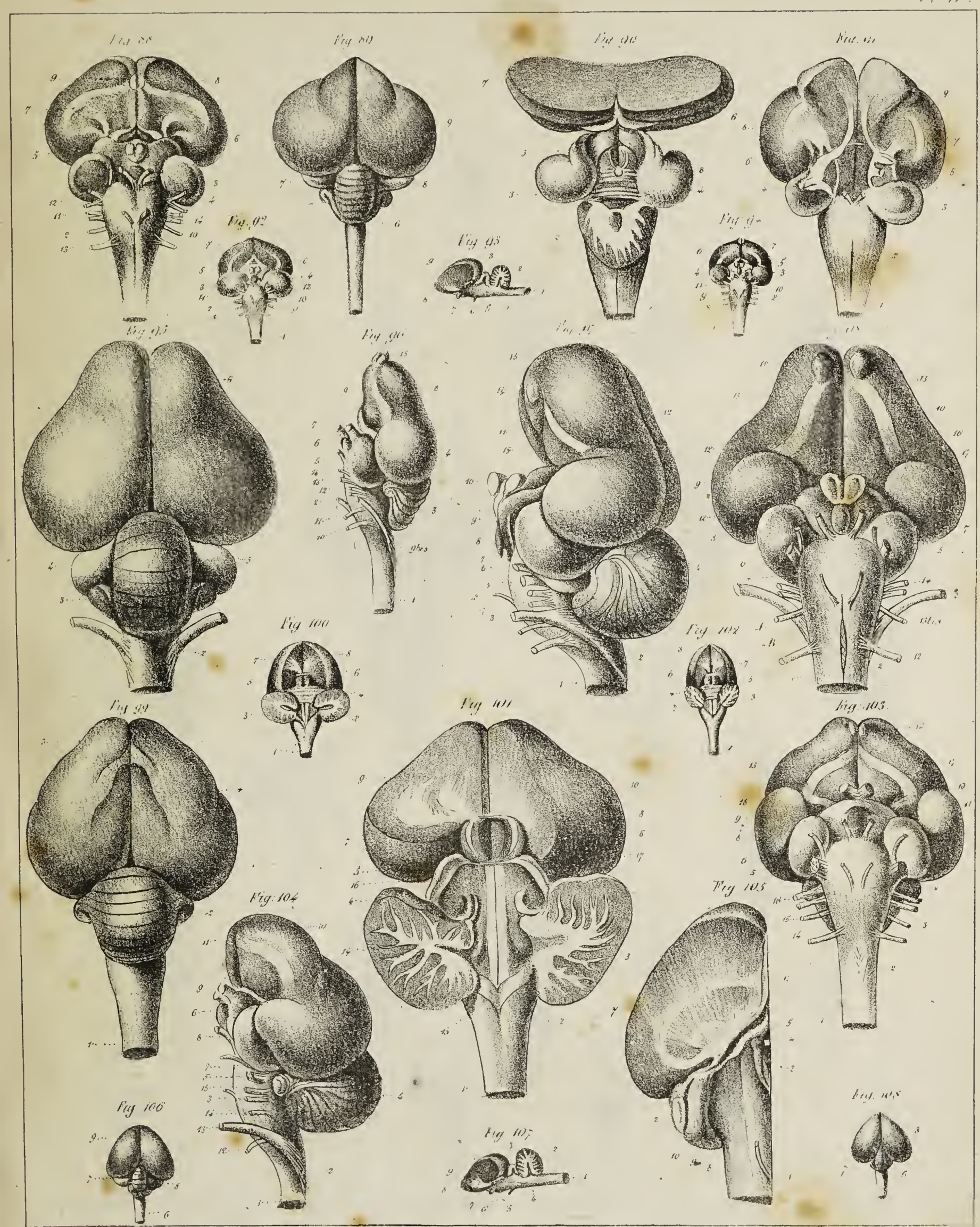

Lerret pinzel litho.

Imp. de Motte

Fig. 88, 89, 90, 91, 96, Bondrée Commune, 92, 93, 100, 106, Hirondelle 94, 102, 107, 108, Roitelet 95, 97, 98, Autruche 99, 105, 104, Cigogne blanche

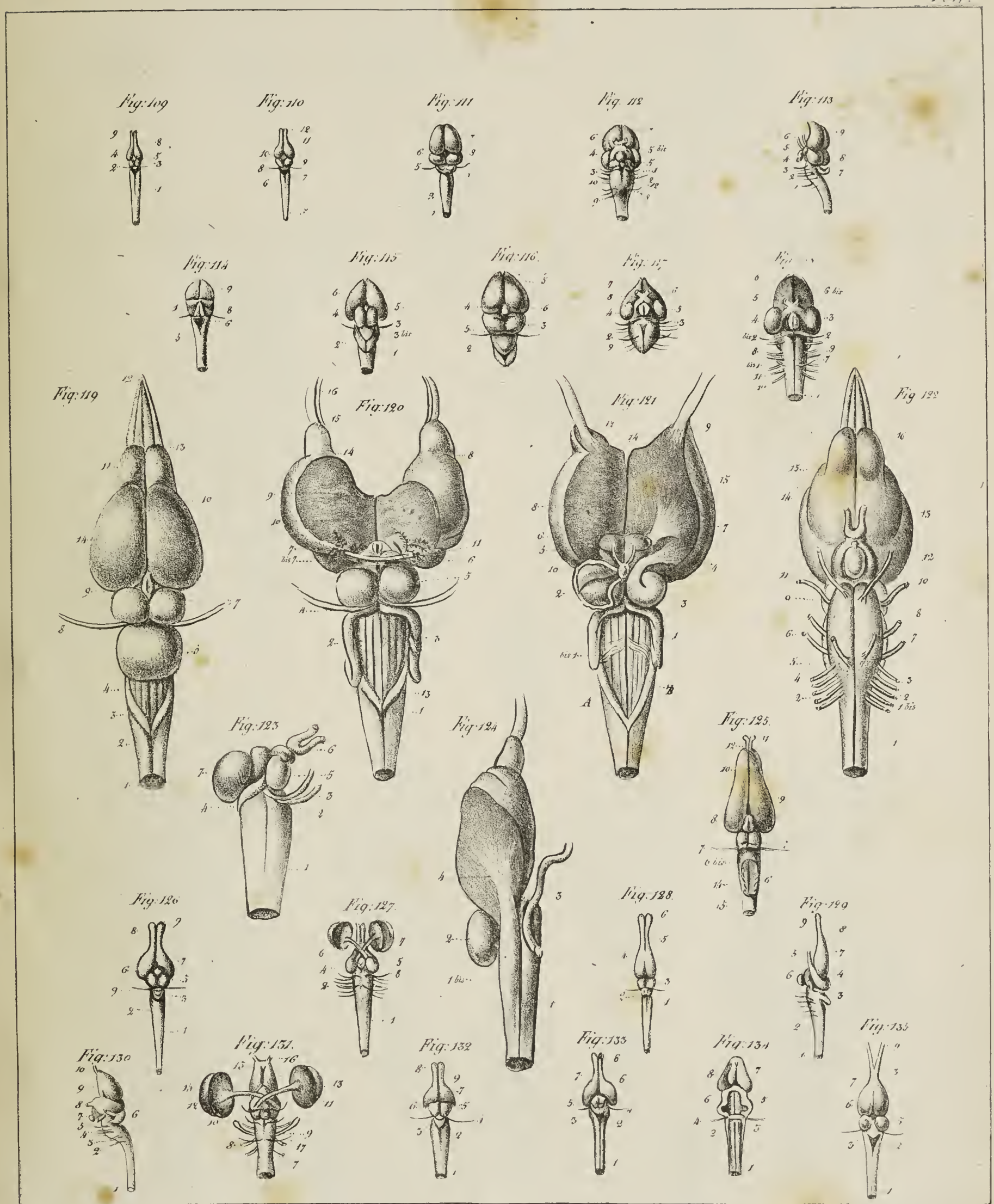

Fertel pinx. et lithog.

Imp. de C. Motte

Fig. 109, Orvet. 110, Lézard Vert. 111. 112. 113. Caméléon. 114. Tupinambis. 115. 116. 117. 118. Crocodile. 119. 120. 121. 122. 123. 124. Tortue franche. 125 Tortue Grecque. 127. Vipère. hag. 133 Vipère à rayes parallèles 132 Vipère de fontainebleau. 131. 134. Grenouille. 126 Vipère Commune. 128. 129. Lézard Gris. 130. 131. Crocodile.

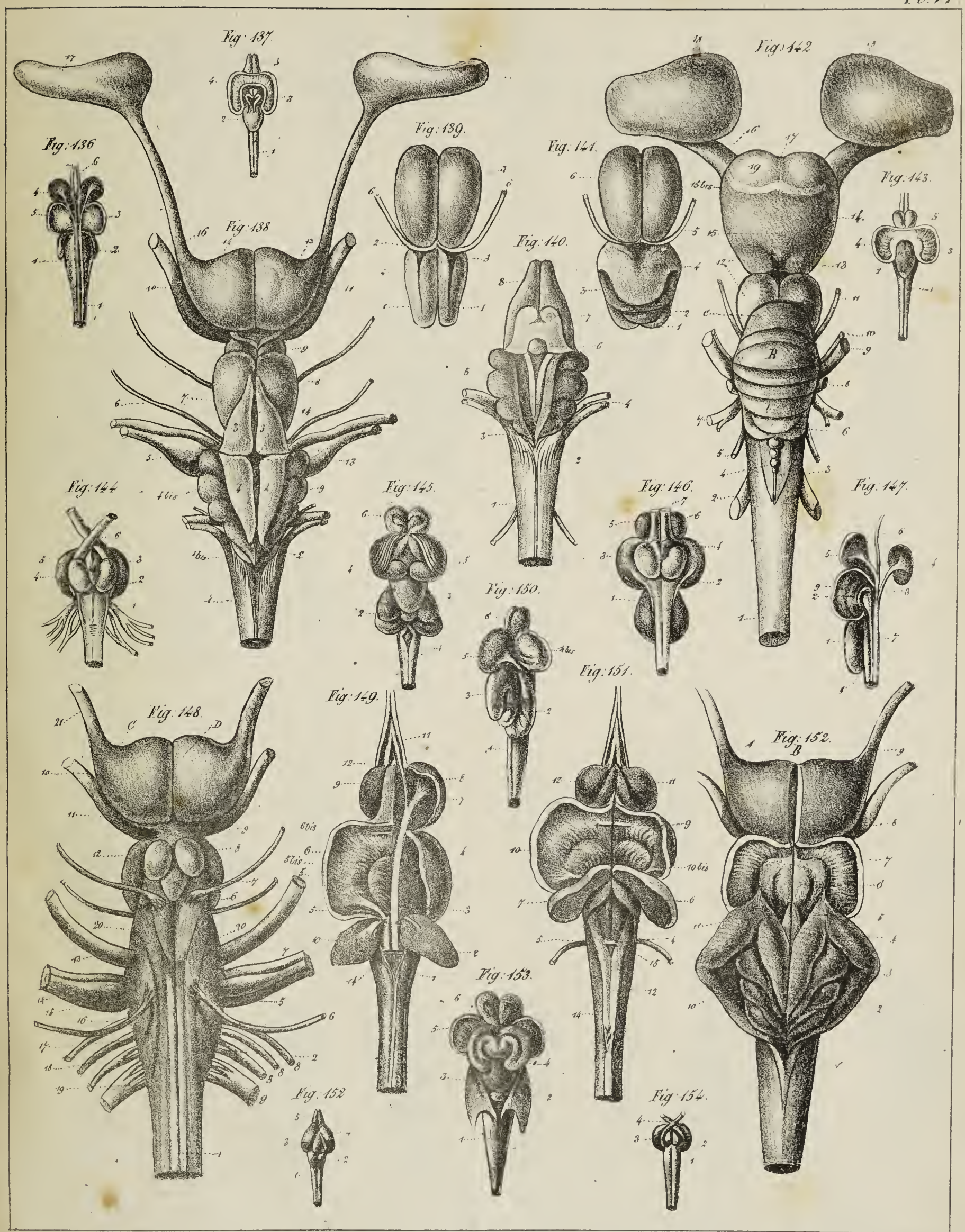

Fortel pinx: et lithog:

Imp: de C. Motte

Fig. 136, 143, Perche, 137, 152, 154, Brochet, 138, 139, 140, 148, 152, Rayes, 141, 142 Requin; 144, 147, Merlan 145, 146, 150, 153, Carpe, 149, 151, Congre,

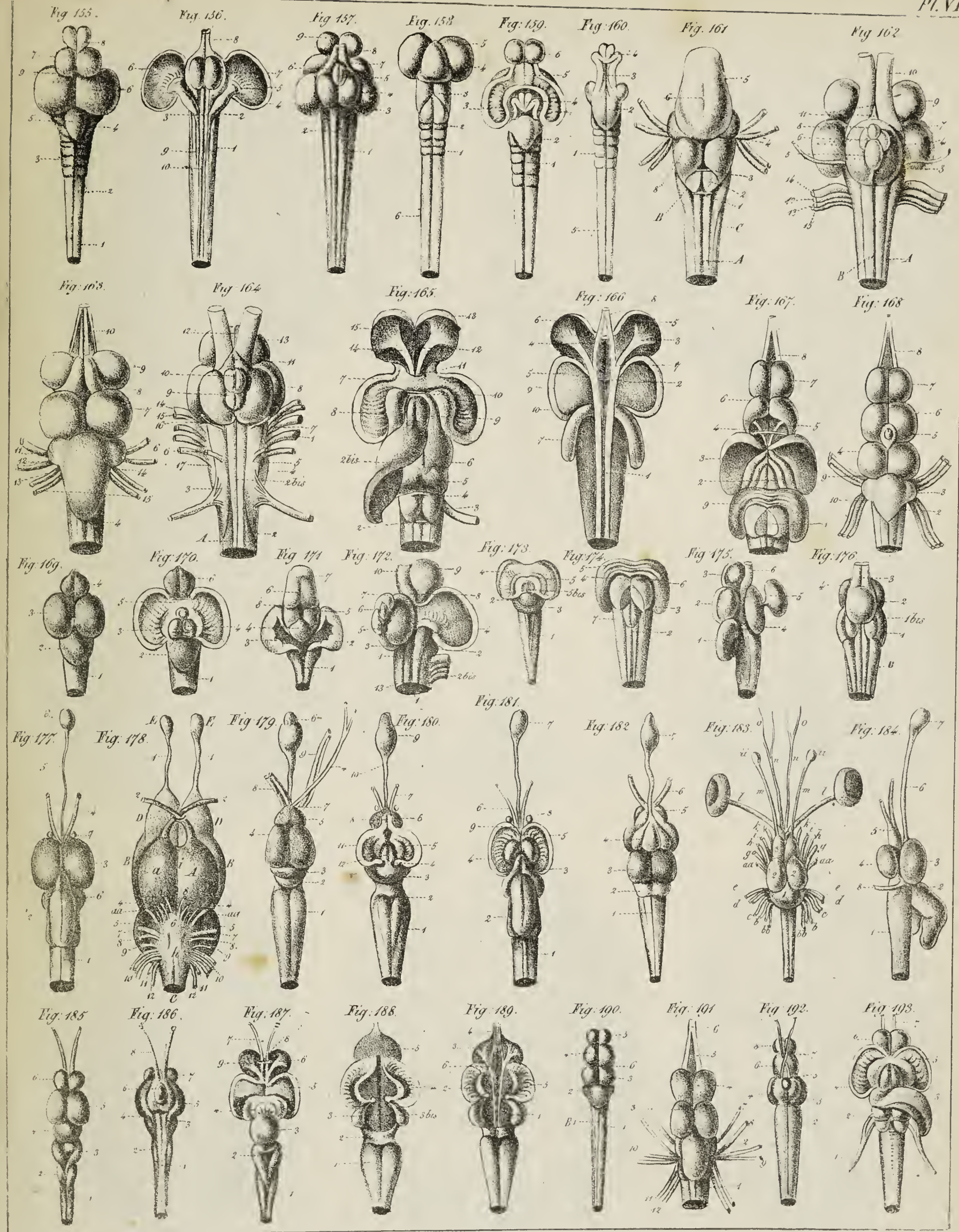

Hertel pinx. et litho

Imp de C. Motte

Fig. 155, 156, 157, 158, 159, 160. Grigle, 161, 162, 163, 164, 165, 166, 172. Morue, 167, 168. Congre, 169, 170. Brochet 171. Carpe, 175, 176, 191 Turbot 177, 181, 184. Esprefin, 178, 183. barbeau, 173. Sole 174, 190, 192. Anguille, 179, 180, 185, 189. Baudroye, 186, 187. Tanche 193. Kentron

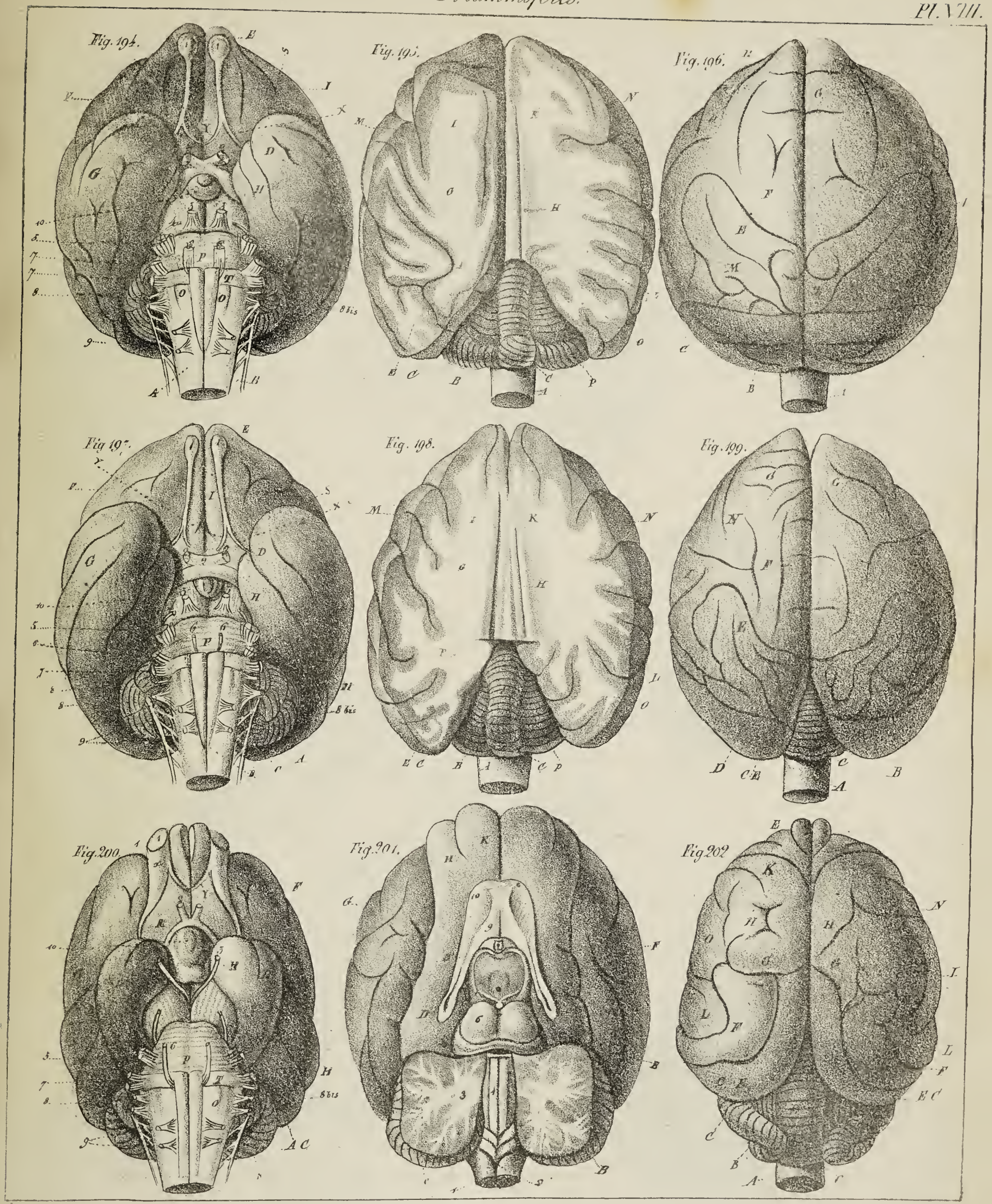

Perlet pinxit Tilho

Imp de C Motte

Fig. 194, 195, 196, Mandrill; 197, 198, 199, Drill 200, 201, 202, Baboon.

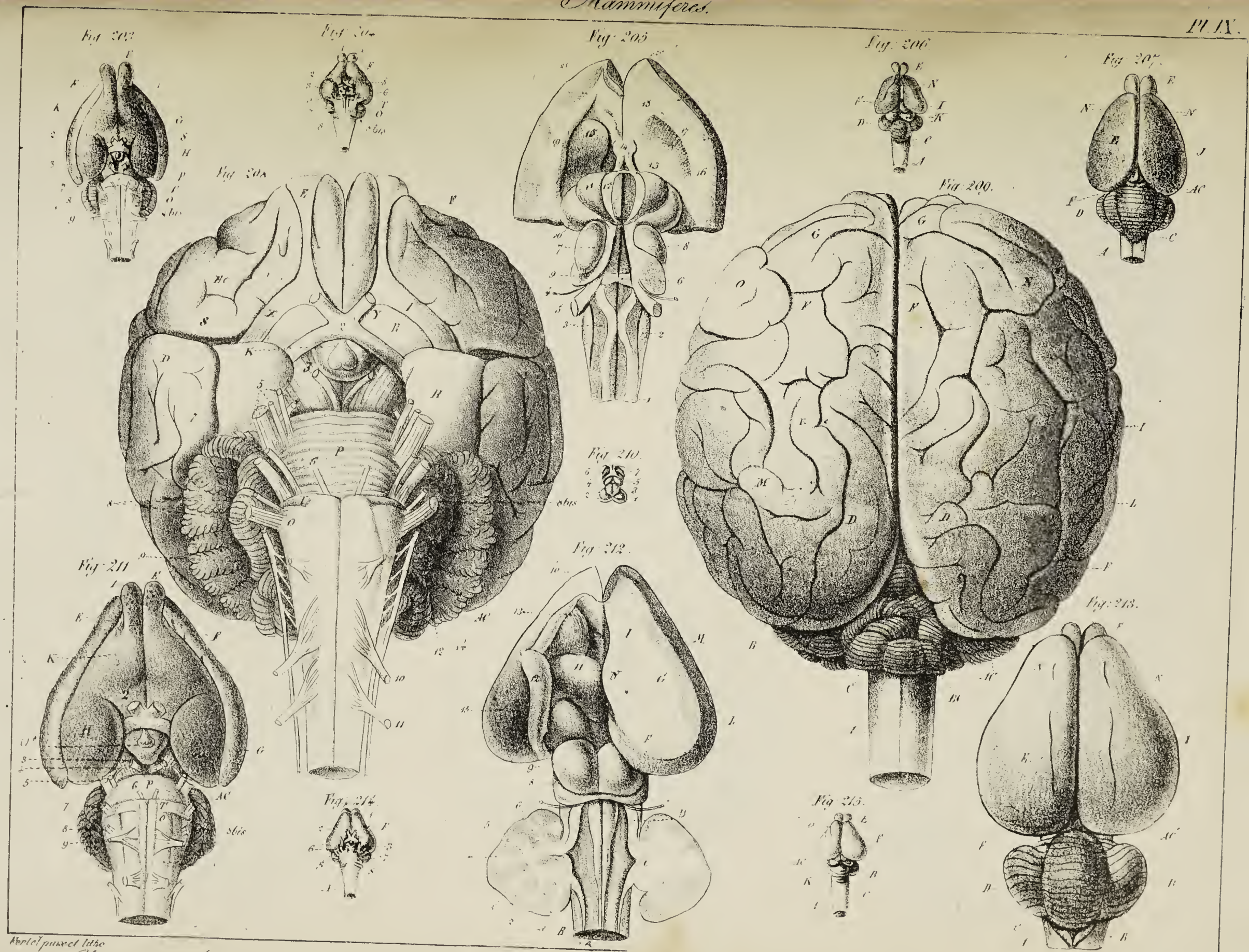

Fig. 203, 207, Marmotte 204, 206, 210, Rhinolophe unc-fer. 205, 211, 212, 213. Agouti-mâle 208, 209, Phoque 214, 215, Vespertilion murin

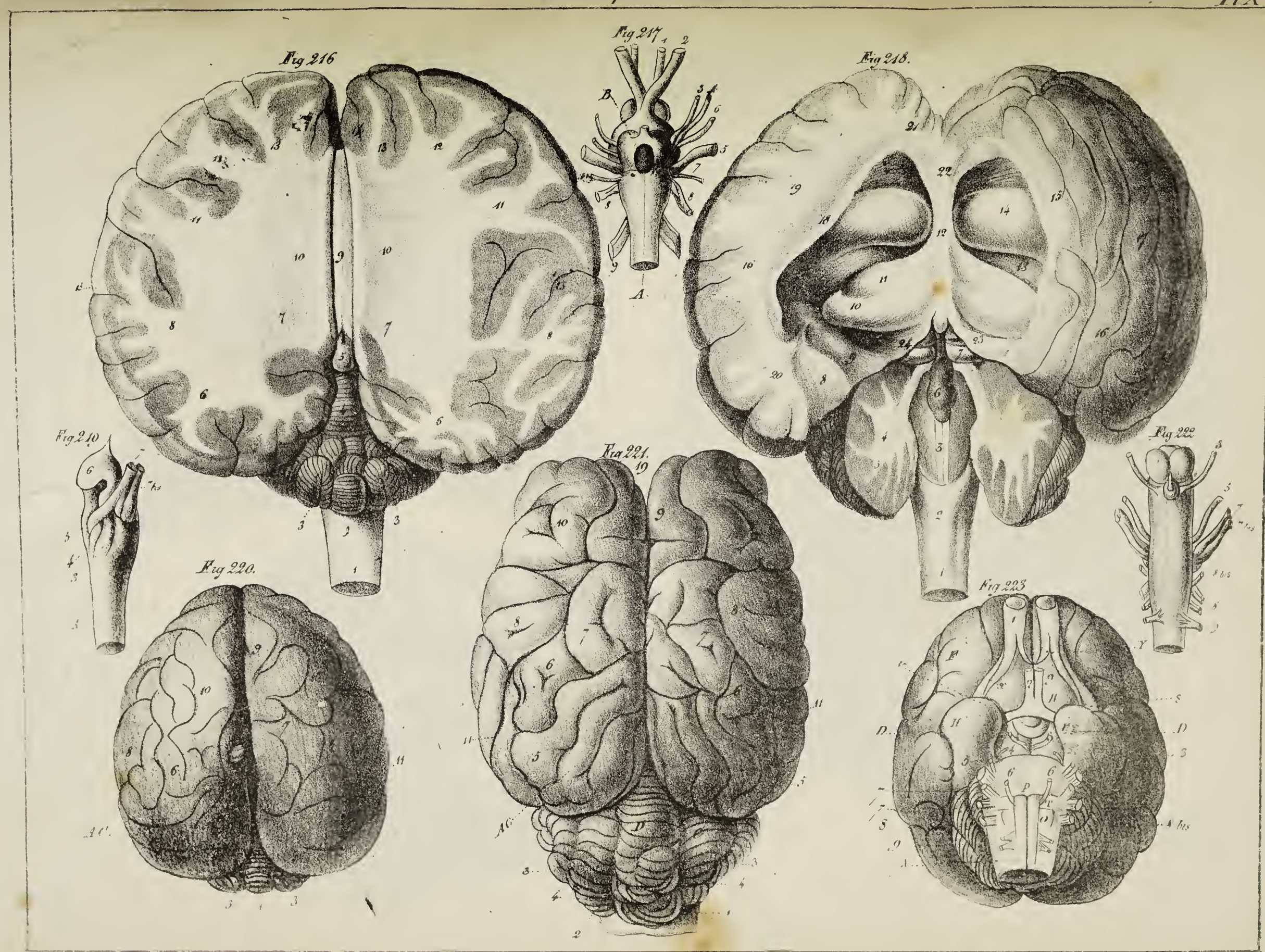

Fig. 216, 218, Dr Vrolik 217, Dr Becker. 219, 222: Aiguillat, 220, 223, Lotte 221 Mouton.

Imp de C Motte

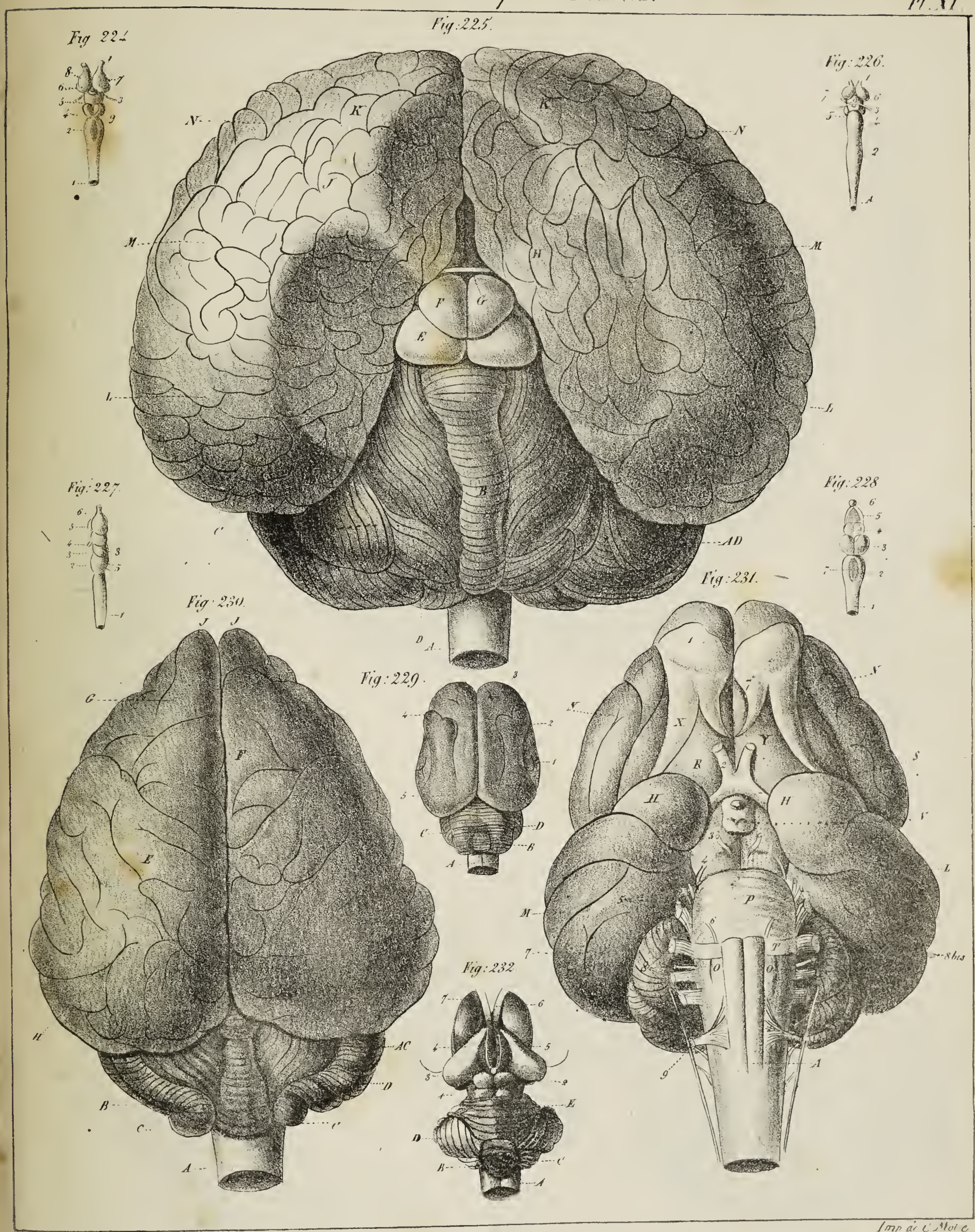

Fortel pinx et lith

Imp de C. Motte

Fig. 224 Lamproye 225 Dauphin, 226 Lamproye 227 Lamproye 228 Lamproye 229 Unau, 230, Oeuf 231 Oeuf 232 Mangouste

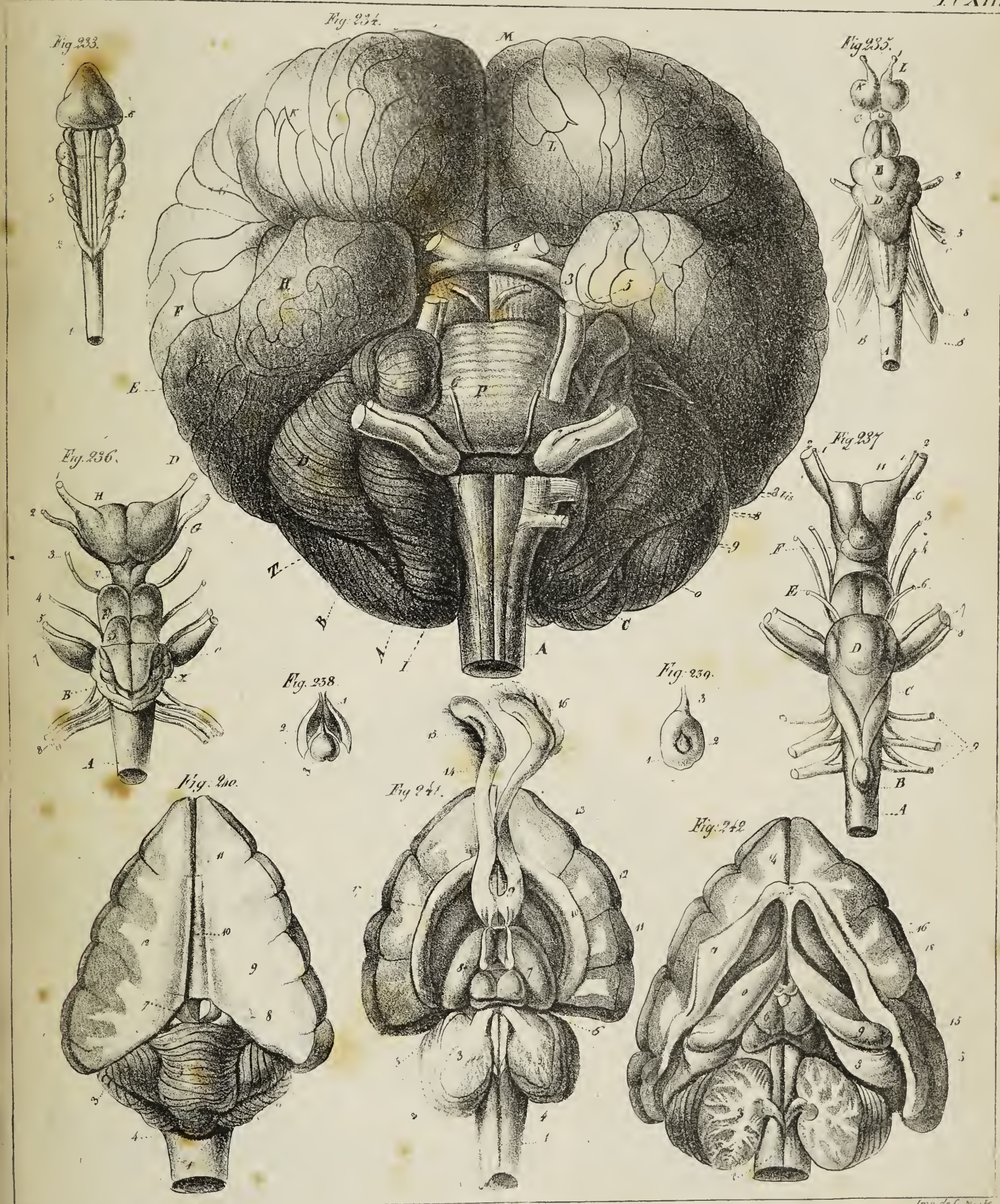

Ferté pinx. et litho

Imp. de C. Motte

Fig. 233. Esturgeon. 234 Dauphin 235. Esturgeon. 236. Lamillat. 237. Ange. 238. 239 Cur. 240. 242. Coati Roux. 241. Mandrill

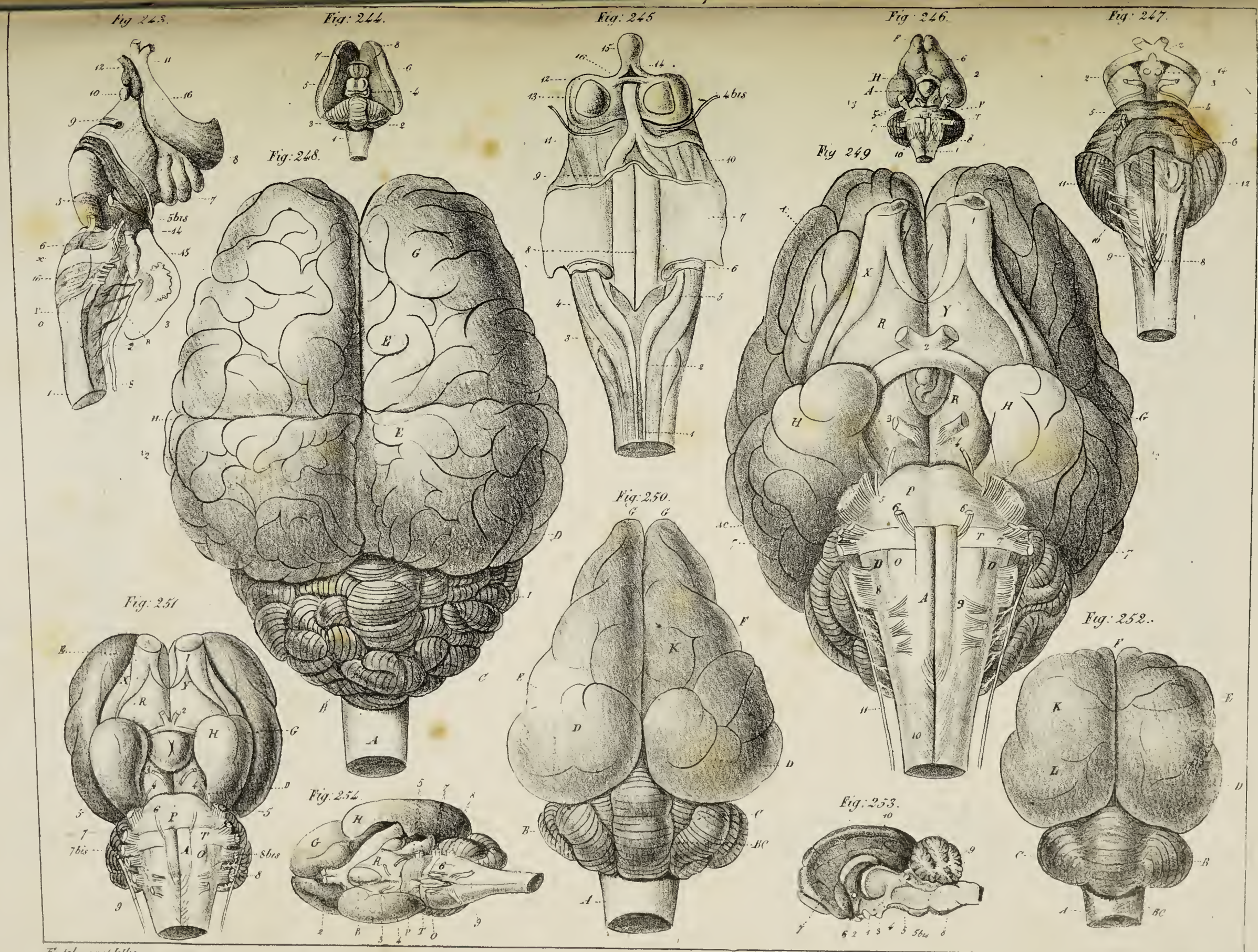

F. Lutel imprt et lithe.

Imp de C. Motte

Fig 243. Cheveau 244, 254, Mangouste du Cap: 245, 247. Homme 246. Tatou 248, 249. Chameau a deux bosses, 251, 252 Porc épic 250. Kangourou Géant 253. Unau

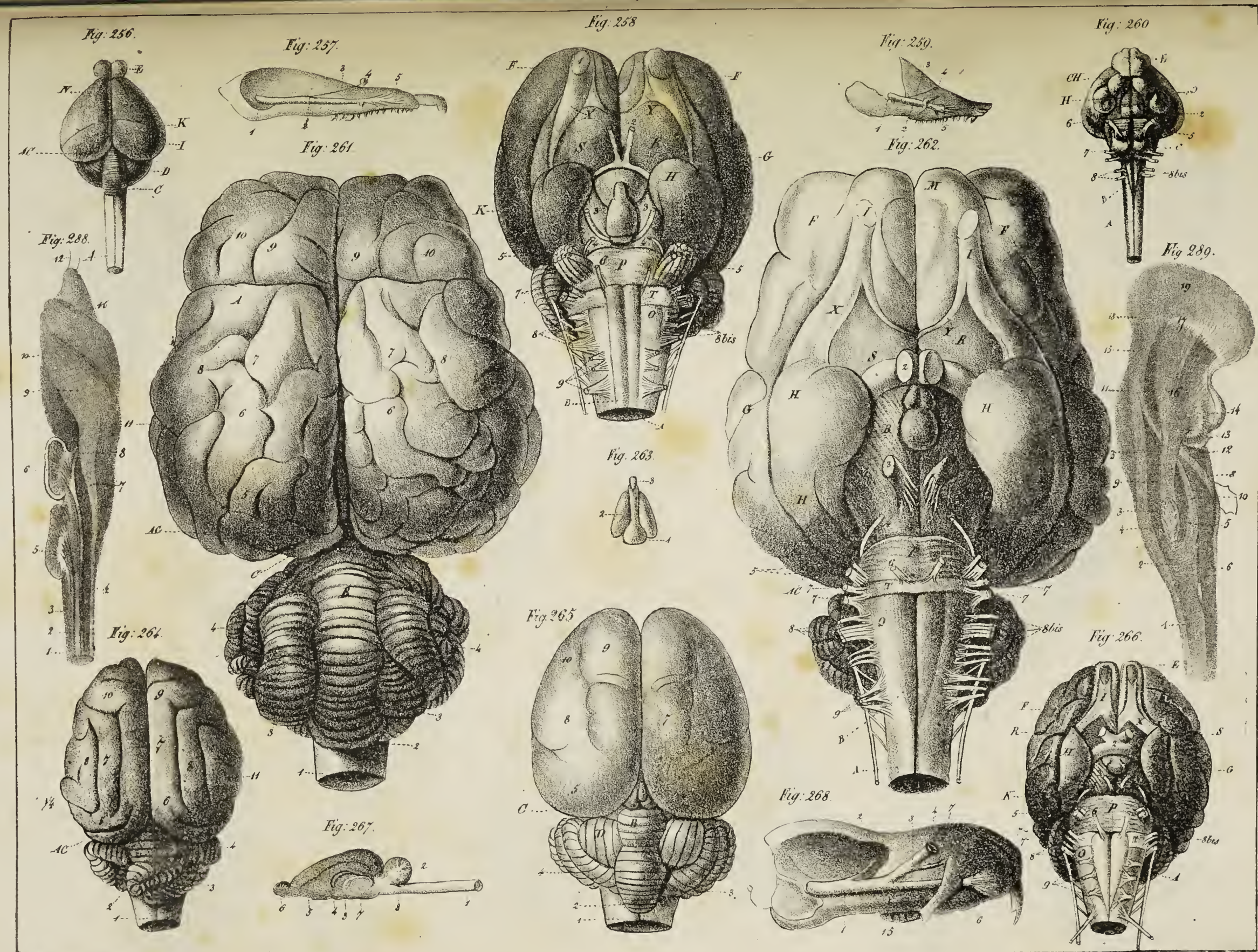

Fertel pinx et lithog

Imp. de C. Motte

Fig 256, 257, 260, 267, Taupe, 261, 262, Bouc de la haute Egypte 258, 263, 265 Castor 264, 266, Lion 259 Chrysocloze du Cap 268, Rat Taupe du Cap. 288 Tortue 289 Homme.

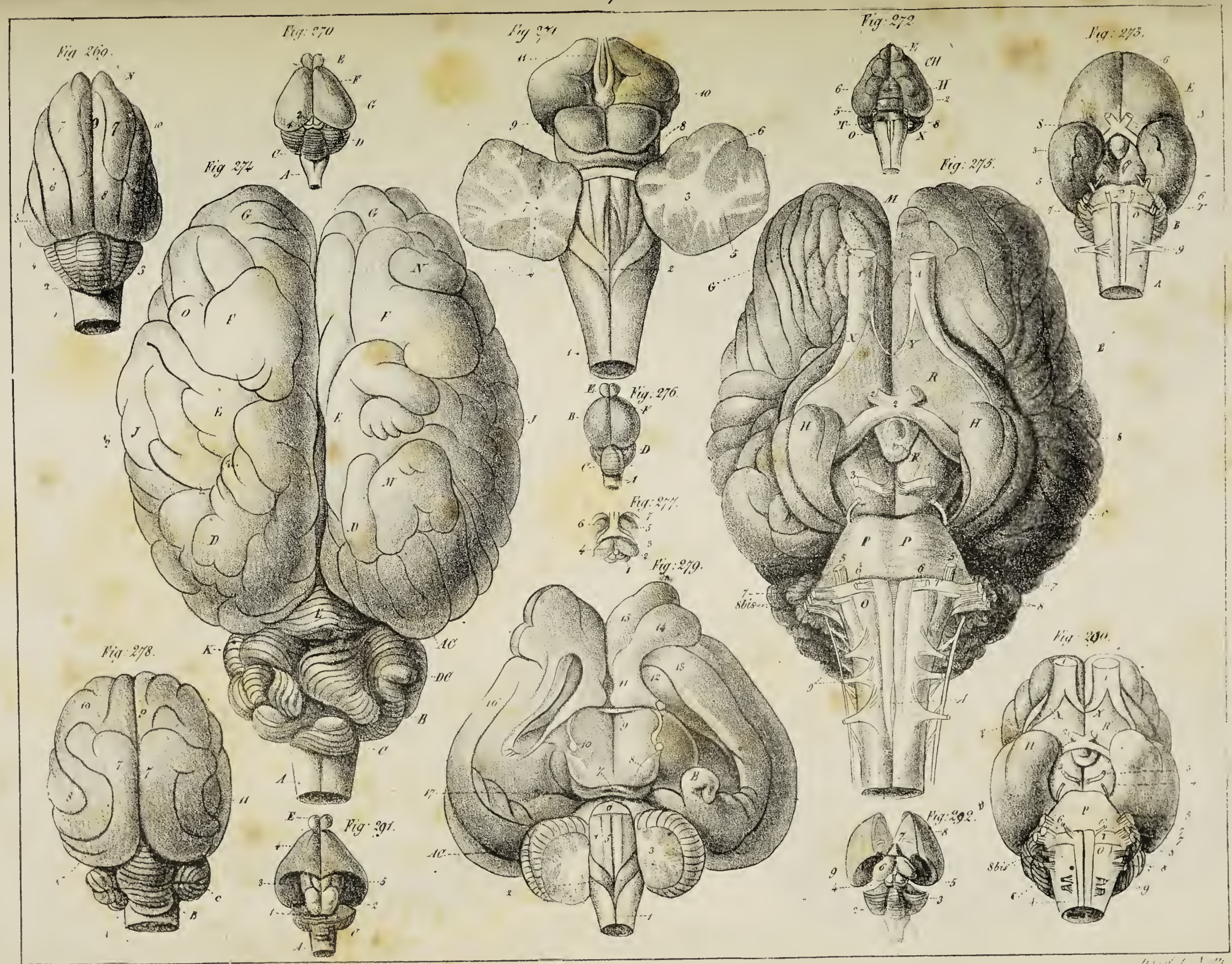

Fig 269 2, 3. L'homme 270, 272. 277, 282 — Lemur 271, 275. Cheval, 271, Gazelle 276, Lézard 278. 280. Marte, 279. Loutre 281. Taupe.

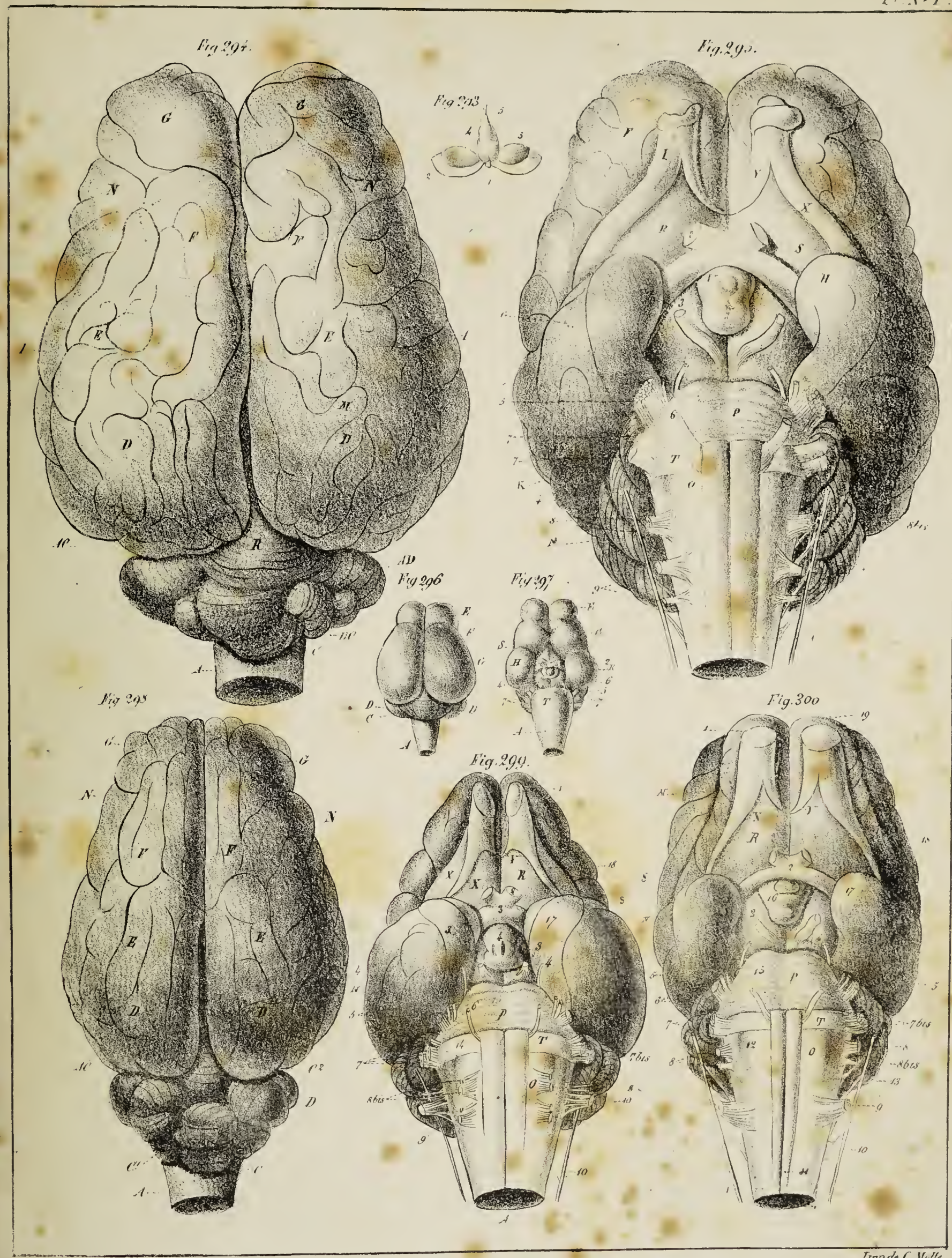

Ferté pinx et lithog

Imp de C. Motte

Fig. 294 Lama 293 Lama 295 Lama 296 Hérisson 297 Hérisson 298 Pécari 299 Kangourou Géant 300, Pécari

0/
i 9